INSTITUTO LATINO-AMERICANO DE
CIÊNCIAS DA VIDA E NATUREZA (ILACVN)

MEDICINA

HIPERCALEMIA GRAVE EM PACIENTE DIALÍTICO: ANÁLISE CLÍNICO-CRÍTICA DE UM CASO CLÍNICO

MARIA EDUARDA SOARES DAL PIVA

Foz do Iguaçu
2025

Versão Final Homologada
19/12/2025 11:48

INSTITUTO LATINO-AMERICANO DE CIÊNCIAS
DA VIDA E DA NATUREZA (ILACVN)

MEDICINA

HIPERCALEMIA GRAVE EM PACIENTE DIALÍTICO: ANÁLISE CLÍNICO-CRÍTICA DE UM CASO CLÍNICO

MARIA EDUARDA SOARES DAL PIVA

Trabalho de Conclusão de Curso apresentado ao Instituto Latino-Americano de Ciências da Vida e da Natureza da Universidade Federal da Integração Latino-Americana, como requisito parcial à obtenção do título de Bacharel em Medicina.

Orientador: Prof. Maria Leandra Terencio

Foz do Iguaçu
2025

Versão Final Homologada
19/12/2025 11:48

MARIA EDUARDA SOARES DAL PIVA

HIPERCALEMIA GRAVE EM PACIENTE DIALÍTICO: ANÁLISE CLÍNICO-CRÍTICA DE UM CASO CLÍNICO

Trabalho de Conclusão de Curso apresentado ao Instituto Latino-Americano de Ciências da Vida e da Natureza da Universidade Federal da Integração Latino-Americana, como requisito parcial à obtenção do título de Bacharel em Medicina.

BANCA EXAMINADORA

_____
Orientador: Prof. Dra. Maria Leandra Terencio
UNILA

_____
Prof. Msc. Alessandra Pawelec da Silva
UNILA

_____
Prof. Msc. Flavia Julyana Pina Trench
UNILA

Foz do Iguaçu, _____ de _____ de _____.

Versão Final Homologada
19/12/2025 11:48

RESUMO

A hipercalemia grave constitui uma emergência metabólica potencialmente fatal, especialmente em pacientes portadores de doença renal crônica em terapia dialítica, podendo evoluir rapidamente para arritmias graves, mesmo quando suas manifestações clínicas iniciais se apresentam pouco específicas ou discretas. Este trabalho de conclusão de curso apresenta uma análise clínico-crítica de um caso vivenciado durante o internato em urgência e emergência do internato de Medicina, enfatizando a fisiopatologia, manifestações clínicas, condutas adotadas e desafios assistenciais envolvidos no manejo da hipercalemia grave. Trata-se de um estudo descritivo-analítico fundamentado a partir da vivência no estágio e em dados extraídos de revisão narrativa da literatura. O caso analisado evidenciou instabilidade hemodinâmica significativa, alterações eletrocardiográficas compatíveis com risco iminente de parada cardiorrespiratória e necessidade de intervenção imediata. A discussão crítica permitiu identificar pontos fortes e fragilidades na condução clínica, correlacionando-os com diretrizes vigentes e destacando implicações para a segurança do paciente. Conclui-se que o reconhecimento precoce da hipercalemia e a adesão rigorosa aos protocolos de urgência são essenciais para prevenção de mortalidade, além de constituírem aprendizado fundamental para a formação médica.

Palavras-chave: Hipercalemia; emergências metabólicas; doença renal crônica; hemodiálise; parada cardiorespiratória.

Versão Final Homologada
19/12/2025 11:48

RESUMEN

La hipercalemia grave constituye una emergencia metabólica potencialmente mortal, especialmente en pacientes con enfermedad renal crónica en terapia dialítica, y puede evolucionar rápidamente hacia arritmias graves incluso cuando los signos clínicos iniciales no son tan evidentes. Este Trabajo de Conclusión de Curso presenta un análisis clínico-crítico de un caso vivido durante el internado en Urgencias y Emergencias, destacando la fisiopatología, las manifestaciones clínicas, las conductas adoptadas y los desafíos asistenciales implicados en el manejo de la hipercalemia grave. Se trata de un estudio descriptivo-analítico fundamentado en la experiencia del internado en Urgencias y Emergencias y en datos obtenidos mediante una revisión narrativa de la literatura. El caso analizado evidenció importante inestabilidad hemodinámica, alteraciones electrocardiográficas compatibles con riesgo inminente de paro cardiorrespiratorio y necesidad de intervención inmediata. La discusión crítica permitió identificar fortalezas y fragilidades en la conducción clínica, correlacionándolas con las directrices vigentes y resaltando las implicaciones para la seguridad del paciente. Se concluye que el reconocimiento precoz de la hipercalemia y la adhesión estricta a los protocolos de urgencia son esenciales para prevenir la mortalidad, además de constituir un aprendizaje fundamental para la formación médica.

Palabras clave: Hipercalemia; emergencias metabólicas; enfermedad renal crónica; hemodiálisis; paro cardiorrespiratorio.

Versão Final Homologada
19/12/2025 11:48

ABSTRACT

Severe hyperkalemia is a life-threatening metabolic emergency, especially in patients with chronic kidney disease undergoing dialysis, and may rapidly progress to malignant arrhythmias even when initial clinical signs are not obvious. This Undergraduate Thesis presents a clinical-critical analysis of a case experienced during a rotation in Emergency and Urgent Care, emphasizing the pathophysiology, clinical manifestations, therapeutic measures adopted, and the care challenges involved in the management of severe hyperkalemia. This is a descriptive-analytical study based on an internship experience in Emergency and Urgent Care and on data obtained through a narrative literature review. The analyzed case demonstrated significant hemodynamic instability, electrocardiographic changes consistent with imminent risk of cardiac arrest, and the need for immediate intervention. The critical discussion allowed the identification of strengths and weaknesses in clinical decision-making, correlating them with current guidelines and highlighting implications for patient safety. It is concluded that early recognition of hyperkalemia and strict adherence to emergency protocols are essential for reducing mortality, in addition to representing a fundamental learning component in medical training.

Keywords: Hyperkalemia; metabolic emergencies; chronic kidney disease; hemodialysis; cardiopulmonary arrest.

Versão Final Homologada
19/12/2025 11:48

LISTA DE ABREVIATURAS E SIGLAS

ACR	Relação Albumina/Creatinina
AHA	American Heart Association
APS	Atenção Primária à Saúde
BAVT	Bloqueio Atrioventricular Total
CKD-EPI	Chronic Kidney Disease Epidemiology Collaboration
DCV	Doença Cardiovascular
DRC	Doença Renal Crônica
DRCt	Doença Renal Crônica Terminal
ECG	Eletrocardiograma
FR	Frequência Respiratória
FC	Frequência Cardíaca
HAS	Hipertensão Arterial Sistêmica
HMPGL	Hospital Municipal Padre Germano Lauck
KDIGO	Kidney Disease: Improving Global Outcomes
MV	Murmúrio Vesicular
PA	Pressão Arterial
PCR	Parada Cardiorrespiratória
RCP	Reanimação Cardiopulmonar
RHA	Ruídos Hidroaéreos
SBN	Sociedade Brasileira de Nefrologia
SIATE	Serviço Integrado de Atendimento ao Trauma em Emergência
TFG	Taxa de Filtração Glomerular
TCE	Traumatismo Cranioencefálico
UPA	Unidade de Pronto Atendimento

Versão Final Homologada
19/12/2025 11:48

SUMÁRIO

1 INTRODUÇÃO 8

2 OBJETIVO 10
2.1 OBJETIVO GERAL 10
2.2 OBJETIVOS ESPECÍFICOS 10

3 METODOLOGIA 11

4 REFERENCIAL TEÓRICO 12
4.1 FISIOPATOLOGIA DA DOENÇA RENAL CRÔNICA 12
4.2 HIPERCALEMIA 14
4.3 ALTERAÇÕES ELETROCARDIOGRÁFICAS 14
4.4 PROTOCOLO DE URGÊNCIA HIPERCALÊMICA 15
4.5 INDICAÇÕES DE DIÁLISE NA HIPERCALEMIA 17

5 CASO CLÍNICO 19
5.1 ANAMNESE 19
5.2 EXAME FÍSICO 20
5.3 HIPÓTESES DIAGNÓSTICAS 20
5.3.1 Diagnóstico Sindrômico 20
5.3.2 Diagnóstico Topográfico 20
5.3.3 Diagnóstico Diferencial 201
5.4 EXAMES COMPLEMENTARES 204
5.5 CONDUTA 205
5.5 EVOLUÇÃO 206

6 DISCUSSÃO CRÍTICA 27

7 CONSIDERAÇÕES FINAIS 31

REFERÊNCIAS 32

Versão Final Homologada
19/12/2025 11:48

1 INTRODUÇÃO

As emergências metabólicas constituem um conjunto de condições clínicas de rápida evolução e alto potencial de mortalidade, exigindo identificação precoce e intervenção imediata. Dentre elas, a hipercalemia destaca-se como uma das mais graves, especialmente em pacientes portadores de Doença Renal Crônica (DRC) em terapia dialítica. A incapacidade do organismo em excretar potássio de forma adequada, associada à acidose metabólica frequente e a fatores precipitantes como infecções, desidratação ou irregularidade no tratamento dialítico, pode levar a níveis séricos perigosamente elevados desse íon. Ainda, concentrações plasmáticas elevadas de potássio interferem diretamente na condução elétrica do miocárdio, aumentando o risco de arritmias malignas e parada cardiorrespiratória, configurando uma emergência que demanda intervenção rápida e precisa (KDIGO, 2020; SBN, 2022).

No contexto da prática médica, o manejo da hipercalemia grave envolve uma série de decisões críticas que devem ser tomadas com base em protocolos atualizados, como, por exemplo, as diretrizes da KDIGO (2020), da American Heart Association (2020) e os posicionamentos recentes da Sociedade Brasileira de Nefrologia (2022). A administração de estabilizadores de membrana, a redistribuição intracelular do potássio, a remoção definitiva do íon e, quando necessária, a realização de hemodiálise de urgência compõe um conjunto de intervenções simultâneas e sequenciais que podem ser determinantes para a sobrevida do paciente.

Durante o internato médico em Urgência e Emergência (UE), o contato direto com situações de risco iminente, como casos de hipercalemia grave, proporciona ao estudante uma vivência prática que transcende a teoria e amplia a compreensão sobre a complexidade do cuidado ao paciente crítico. Tais experiências permitem o desenvolvimento do raciocínio clínico, da capacidade de priorização, da análise das condições sistêmicas do paciente e do reconhecimento de falhas e barreiras assistenciais que podem comprometer a segurança e o desfecho clínico.

A análise crítico-reflexiva de casos reais vivenciados no setor de urgência configura-se como ferramenta pedagógica relevante, pois possibilita identificar acertos, limitações, desafios assistenciais e oportunidades de melhoria, além de fortalecer competências essenciais para o exercício profissional futuro. A compreensão aprofundada da fisiopatologia, da apresentação clínica e das condutas empregadas no manejo de situações agudas permite ao estudante correlacionar teoria e prática, consolidando o

Versão Final Homologada
19/12/2025 11:48

aprendizado e ampliando a maturidade clínica.

Nesse sentido, o presente trabalho de conclusão de curso apresenta uma análise clínico-crítica de um caso de hipercalemia grave em paciente dialítico atendido durante o internato em UE. A escolha do caso justifica-se pela complexidade da condição, pelo risco elevado de mortalidade, pelos desafios enfrentados no processo de diagnóstico e manejo, e pelo potencial pedagógico da situação, que evidencia a importância da atuação rápida, coordenada e fundamentada em diretrizes clínicas atualizadas.

Versão Final Homologada
19/12/2025 11:48

2 OBJETIVO

2.1 OBJETIVO GERAL

Analisar criticamente um caso de hipercalemia grave em paciente com Doença Renal Crônica atendido no cenário de Urgência e Emergência, considerando a fisiopatologia, a apresentação clínica, as condutas adotadas e os desafios assistenciais envolvidos no manejo dessa condição.

2.2 OBJETIVOS ESPECÍFICOS

a) Descrever detalhadamente o caso clínico, incluindo anamnese, exame físico, exames complementares, conduta e evolução;
b) Revisar os principais aspectos fisiopatológicos da hipercalemia e suas repercussões clínicas, especialmente no contexto da Doença Renal Crônica;
c) Correlacionar as manifestações clínicas apresentadas pelo paciente com os mecanismos fisiopatológicos da hipercalemia;
d) Comparar as condutas adotadas no caso com as recomendações das diretrizes nacionais e internacionais para manejo da hipercalemia grave;
e) Identificar fragilidades, riscos e oportunidades de melhoria na assistência prestada, considerando princípios de segurança do paciente;
f) Refletir sobre o processo de tomada de decisão clínica e sobre a experiência vivenciada no internato, destacando seu impacto na formação médica.

Versão Final Homologada
19/12/2025 11:48

3 METODOLOGIA

Este estudo caracteriza-se como uma análise descritivo-analítica com abordagem qualitativa, fundamentada na experiência clínica vivenciada durante o internato do Curso de Medicina da Universidade Federal da Integração Latino-Americana (UNILA), no módulo de Urgência e Emergência. O caso apresentado foi construído a partir da vivência direta da autora no atendimento ao paciente, considerando informações obtidas por meio de anamnese, exame físico, observação clínica, interpretação de exames complementares, consulta ao prontuário e discussão do caso com o preceptor responsável.

A análise crítica do caso baseou-se em revisão narrativa da literatura, incluindo livros-texto de referência em Medicina de Emergência e Nefrologia, diretrizes nacionais e internacionais sobre o manejo da hipercalemia grave, protocolos clínicos e diretrizes terapêuticas (PCDT), documentos oficiais da Sociedade Brasileira de Nefrologia (SBN), bem como materiais técnico-científicos amplamente aceitos, como KDIGO, American Heart Association (AHA), UpToDate, Rosen's Emergency Medicine e Tintinalli's Emergency Medicine.

Por tratar-se de relato proveniente de vivência acadêmica sem identificação do paciente, sem intervenções adicionais e sem coleta de dados destinada à pesquisa, este estudo enquadra-se nos critérios estabelecidos pela Resolução CNS nº 510/2016, sendo dispensado de submissão ao Comitê de Ética em Pesquisa. Todos os dados foram apresentados de forma anônima e ética, garantindo a confidencialidade das informações obtidas durante o atendimento.

A metodologia utilizada permitiu a descrição detalhada do caso, a contextualização fisiopatológica da hipercalemia grave, a comparação entre as condutas adotadas e as recomendações de diretrizes atualizadas, além da construção de uma reflexão crítica sobre a assistência prestada e os aprendizados para a formação médica.

Versão Final Homologada
19/12/2025 11:48

4 REFERENCIAL TEÓRICO

4.1 FISIOPATOLOGIA DA DOENÇA RENAL CRÔNICA

A Doença Renal Crônica (DRC) é uma condição progressiva caracterizada pela perda irreversível da função dos néfrons, resultando em redução sustentada da taxa de filtração glomerular (TFG) e comprometimento da capacidade dos rins de manter o equilíbrio hidroeletrolítico, ácido-básico e excretor (KDIGO, 2013). Além disso, o declínio da função renal interfere na síntese de hormônios essenciais, como eritropoetina e calcitriol, contribuindo para anemia e distúrbios mineral-ósseos (SBN, 2020).

Nas fases iniciais da DRC, os néfrons remanescentes aumentam sua taxa de filtração por meio da hiperfiltração glomerular, mecanismo que, embora mantenha temporariamente a função global, acelera a lesão renal a longo prazo (Weiner & Weiner, 2024). À medida que a TFG declina para valores inferiores a 30 mL/min/1,73m², surgem retenção de ureia, creatinina e fósforo, aumento do potássio sérico, redução da síntese de vitamina D ativa e incapacidade de excretar adequadamente ácidos orgânicos, resultando em acidose metabólica crônica (TINTINALLI, 2016).

A anemia normocítica e normocrômica ocorre por diminuição da produção de eritropoietina, associada às alterações do metabolismo do ferro e ao processo inflamatório crônico. Já a retenção de fósforo e a hipocalcemia estimulam o hiperparatireoidismo secundário, favorecendo osteodistrofia renal e calcificação vascular (KDIGO, 2013).

A ativação persistente do sistema renina-angiotensina-aldosterona (SRAA), decorrente da redução da perfusão renal, leva à vasoconstrição sistêmica, retenção de sódio e água e aumento da pós-carga cardíaca, contribuindo para hipertensão arterial resistente e sobrecarga de volume (AHA, 2020). Esse mecanismo é ilustrado na figura 1. A disfunção endotelial crônica e o estresse oxidativo agravam a progressão da doença cardiovascular, a principal causa de mortalidade em pacientes com DRC.

Quando a doença progride sem tratamento adequado ou com adesão irregular à terapia, especialmente em pacientes que não realizam hemodiálise de forma regular, instala-se a síndrome urêmica, caracterizada pelo acúmulo de toxinas que afetam múltiplos sistemas. Clinicamente, esse estado manifesta-se como astenia intensa, náuseas, vômitos, alterações neurológicas, mioclonias e rebaixamento do nível de consciência (ROSEN, 2018).

Versão Final Homologada
19/12/2025 11:48

Figura 1 - Fisiopatologia da Doença Renal Crônica (DRC)

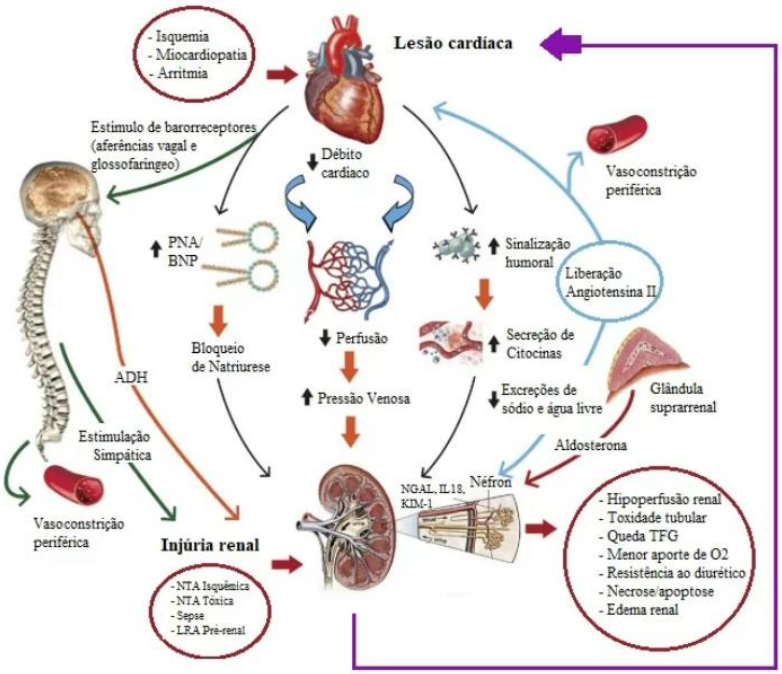

Fonte: Adaptado de Ismail et al (2017)

Distúrbios hidroeletrolíticos tornam-se particularmente marcantes, com destaque para hipercalemia, acidose metabólica, hipomagnesemia e, em alguns casos, hiponatremia dilucional. A hipercalemia ocorre devido à incapacidade renal de excretar potássio e caracteriza-se por valores séricos acima de 5,0 mEq/L, sendo considerada emergência quando ultrapassa 6,0 mEq/L, devido ao risco de instabilidade elétrica cardíaca e arritmias potencialmente fatais (AHA, 2022). Suas manifestações incluem fraqueza muscular, parestesias, bradicardia e alterações eletrocardiográficas como ondas T apiculadas, alargamento do QRS e ausência de ondas P (TINTINALLI, 2016).

A acidose metabólica, comum na DRC, decorre da incapacidade dos rins de excretar íons hidrogênio e regenerar bicarbonato adequadamente. Pode apresentar ânion gap aumentado ou normal, conforme a etiologia. Quando não tratada, reduz a contratilidade cardíaca, aumenta a sensibilidade miocárdica às alterações eletrolíticas e contribui para instabilidade hemodinâmica (WEINER; WADEI, 2024).

Esses distúrbios metabólicos e eletrolíticos, especialmente hipercalemia e acidose metabólica, aumentam substancialmente o risco cardiovascular, incluindo arritmias e morte súbita, configurando um dos maiores desafios na condução clínica de pacientes com DRC avançada (KDIGO, 2013).

Versão Final Homologada
19/12/2025 11:48

4.2 HIPERCALEMIA

A hipercalemia é definida como a elevação da concentração sérica de potássio acima de 5,0 mEq/L, sendo considerada grave quando ultrapassa 6,5 mEq/L ou quando se associa a alterações eletrocardiográficas significativas (KDIGO, 2020). A figura 2 apresenta a classificação da Hipercalemia. Trata-se de uma emergência metabólica de alta relevância clínica, sobretudo pela possibilidade de desencadear arritmias potencialmente fatais, incluindo assistolia e fibrilação ventricular. O potássio é um dos principais determinantes do potencial elétrico das membranas celulares, e sua homeostase depende da distribuição entre os compartimentos intra e extracelular, mediada por mecanismos hormonais, transportadores iônicos e pelo funcionamento renal (TINTINALLI, 2016).

Figura 2 - Classificação da Hipercalemia

- Hipercalemia leve: $[K^+]$ 5,5-5,9 mEq/L.
- Hipercalemia moderada: $[K^+]$ 6-6,4 mEq/L.
- Hipercalemia grave:
  - $[K^+] \geq 6,5$ mEq/L.
  - Alterações eletrocardiográficas e $[K^+] \geq 5,5$ mEq/L.
  - Sintomas de hipercalemia (fraqueza, paralisia flácida, palpitações ou parestesia) e $[K^+] \geq 5,5$ mEq/L.

Fonte: BRANDÃO NETO et al. (2023)

Em indivíduos com DRC, sobretudo em estágios avançados, a capacidade de excreção renal de potássio encontra-se severamente comprometida. Assim, pequenas variações na ingestão, no estado volêmico, no uso de fármacos que bloqueiam o sistema renina-angiotensina-aldosterona ou na regularidade da terapia dialítica podem provocar elevações significativas nas concentrações séricas de potássio (SBN, 2020). Nesses pacientes, a hipercalemia frequentemente é precipitada por infecções, acidose metabólica, rabdomiólise, hemólise ou catabolismo exacerbado — todos fatores que aumentam a liberação de potássio para o espaço extracelular (WEINER; WADEI, 2024).

4.3 ALTERAÇÕES ELETROCARDIOGRÁFICAS

A hipercalemia também pode cursar com alterações no eletrocardiograma

Versão Final Homologada
19/12/2025 11:48

(ECG), como mostrado na figura 3. As alterações eletrocardiográficas ocorrem devido à redução do gradiente transmembrana de potássio, que modifica o potencial de repouso e afeta a condução elétrica das células cardíacas (AHA, 2022). As ondas T apiculadas são a manifestação inicial mais frequentemente descrita, seguidas de encurtamento do intervalo QT, alargamento progressivo do QRS, diminuição ou desaparecimento das ondas P e desenvolvimento de bloqueios atrioventriculares (TINTINALLI, 2016). Em níveis extremamente elevados, o ECG pode apresentar o padrão em “sine wave”, indicando risco iminente de assistolia.

Figura 3 - Alterações eletrocardiográficas na hipercalemia.

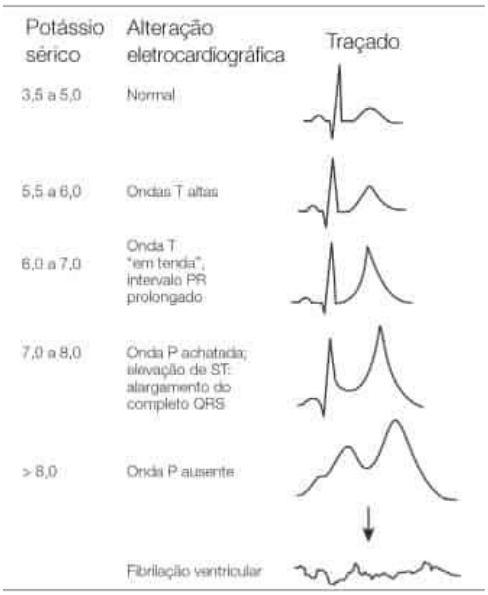

Fonte: BRANDÃO NETO et al. (2023)

Apesar das manifestações clássicas, a literatura ressalta que pacientes com DRC podem apresentar adaptação parcial ao aumento crônico do potássio, resultando na ausência de alterações eletrocardiográficas mesmo em níveis críticos (WEINER; WADEI, 2024). Por isso, o ECG deve ser interpretado no contexto clínico e laboratorial, evitando a falsa suposição de que ausência de alterações implica ausência de risco. Estudos demonstram que níveis de potássio ≥ 7,0 mEq/L estão associados a mortalidade significativamente aumentada, independentemente do traçado eletrocardiográfico (KDIGO, 2020).

4.4 PROTOCOLO DE URGÊNCIA HIPERCALÊMICA

Versão Final Homologada
19/12/2025 11:48

A hipercalemia constitui uma emergência potencialmente fatal, sobretudo quando acompanhada de alterações eletrocardiográficas, devendo seu manejo seguir um conjunto estruturado de intervenções destinadas a prevenir arritmias malignas e restaurar a estabilidade eletrolítica. As diretrizes enfatizam três pilares fundamentais no tratamento: estabilização das membranas miocárdicas, translocação temporária do potássio para o espaço intracelular e eliminação efetiva do excesso de potássio do organismo (KDIGO, 2020; AHA, 2020; SBN, 2022).

A primeira medida consiste na monitorização rigorosa, incluindo monitorização cardíaca contínua e realização de eletrocardiogramas seriados, devido ao risco elevado de evolução rápida para arritmias graves (AHA, 2020). A dosagem sérica do potássio deve ser repetida duas horas após o início do tratamento e reavaliada conforme resposta clínica. Em pacientes nos quais se utiliza insulina como parte da terapia de redistribuição, recomenda-se monitorização horária da glicemia por pelo menos seis horas, devido ao risco substancial de hipoglicemia (WEINER; WADEI, 2024).

A estabilização da membrana miocárdica é alcançada por meio da administração intravenosa de cálcio, que antagoniza diretamente os efeitos do potássio elevado sobre o potencial de ação celular. O cálcio não reduz o potássio sérico e, portanto, não deve ser utilizado como terapia isolada. O início da ação ocorre em poucos minutos, com duração entre 30 e 60 minutos (AHA, 2020). A formulação preferencial é o gluconato de cálcio 10%, administrado habitualmente na dose de 10 mL (1.000 mg) diluídos em 100 mL de glicose a 5%, infundidos em 3 a 5 minutos sob monitorização. A dose pode ser repetida se persistirem alterações eletrocardiográficas. O cloreto de cálcio, mais concentrado, deve ser reservado para acesso venoso central pelo risco de necrose tecidual (KDIGO, 2020). Deve-se evitar administração concomitante com bicarbonato de sódio devido ao risco de precipitação de carbonato de cálcio.

Para reduzir temporariamente o potássio sérico, empregam-se medidas que promovem sua translocação para o meio intracelular, dentre as quais a mais eficaz é a administração de insulina regular, que estimula a bomba Na^+/K^+-ATPase. A insulina deve ser acompanhada de glicose para prevenção de hipoglicemia, exceto quando a glicemia inicial for superior a 250 mg/dL. Regimes aceitos incluem: 10 UI de insulina regular diluídas em 500 mL de solução glicosada a 10% infundidos em 30–60 minutos; ou 10 UI em bolus IV, seguidas imediatamente de 50 mL de glicose 50%, opção de início mais rápido, mas associada a maior risco de hipoglicemia (WEINER; WADEI, 2024).

Essas medidas têm início de ação em cerca de 15 minutos, pico entre 30 e

Versão Final Homologada
19/12/2025 11:48

60 minutos e efeito por aproximadamente 4 a 6 horas, sendo consideradas intervenções temporárias, pois não removem o potássio do corpo.

Para a eliminação definitiva do potássio, os diuréticos de alça como a furosemida podem ser úteis em pacientes com diurese preservada, atuando na excreção urinária de potássio. A dose inicial habitual é 40 mg IV, com início de ação entre 30 e 60 minutos. Contudo, sua eficácia é limitada em pacientes com insuficiência renal avançada ou anúria (SBN, 2022).

A hemodiálise é o método mais eficaz de remoção rápida do potássio, reduzindo os níveis séricos em até 1 mEq/L na primeira hora de tratamento. É considerada a intervenção de escolha em pacientes com insuficiência renal grave, hipercalemia refratária ou quando há acesso dialítico disponível (KDIGO, 2020; SBN, 2022).

O bicarbonato de sódio possui indicação restrita a casos associados à acidose metabólica. Ao elevar o pH, desloca íons H^+ para fora das células e favorece a entrada de potássio para o meio intracelular. Seu uso, contudo, apresenta eficácia limitada e não é recomendado em pacientes sem acidose ou em indivíduos já dependentes de diálise (WEINER; WADEI, 2024). A dose usual é de 50–100 mEq, correspondentes a 50–100 mL da solução a 8,4%, infundidos ao longo de 1 a 2 horas, com atenção para possíveis efeitos adversos, como hipernatremia, hipocalcemia e sobrecarga volêmica (KDIGO, 2020).

Dessa forma, o manejo da urgência hipercalêmica deve ser rápido, sistematizado e individualizado, levando em conta a função renal, a presença de alterações eletrocardiográficas, o risco de hipoglicemia e a possibilidade de instituição imediata de terapia dialítica. O objetivo é estabilizar o miocárdio, reduzir temporariamente o potássio sérico e promover sua remoção efetiva, garantindo segurança hemodinâmica e prevenindo evolução para arritmias fatais.

4.5 INDICAÇÕES DE DIÁLISE NA HIPERCALEMIA

A hemodiálise de urgência é indicada quando a hipercalemia é refratária às medidas farmacológicas iniciais, quando há instabilidade hemodinâmica ou elétrica, quando o potássio ultrapassa valores extremamente elevados ou quando o paciente apresenta anúria ou DRC em estágio terminal (SBN, 2020). Pacientes dialíticos são particularmente vulneráveis ao acúmulo de potássio, especialmente quando há irregularidade no cronograma dialítico. A acidose metabólica associada à uremia contribui ainda mais para o deslocamento do potássio para o meio extracelular e para a instabilidade elétrica cardíaca

Versão Final Homologada
19/12/2025 11:48

(WEINER; WADEI, 2024).

As diretrizes KDIGO e SBN destacam que a hemodiálise deve ser prontamente acionada nos casos em que o risco de arritmia maligna é elevado, sendo considerada o tratamento definitivo da hipercalemia grave, com rápida redução dos níveis séricos, geralmente entre 1,0 e 2,0 mEq/L por hora (KDIGO, 2020). A decisão de iniciar a diálise deve ser rápida e integrada à avaliação clínica, laboratorial e eletrocardiográfica.

Versão Final Homologada
19/12/2025 11:48

5 CASO CLÍNICO

5.1 ANAMNESE

Identificação: J.B.S, masculino, 59 anos, pardo, natural e residente em Foz do Iguaçu (PR).
Queixa Principal: “Desmaiou e bateu o rosto no chão”
História da Doença Atual:

Paciente com doença renal crônica dialítica foi levado ao pronto atendimento da UPA Walter pelo SIATE com quadro de traumatismo cranioencefálico (TCE) e epistaxe após episódio de síncope em casa. Na admissão no HMPGL, Irmã refere que há meses vinha apresentando episódios recorrentes de tontura e queda, com piora nos últimos dois dias, associada a náuseas, astenia, fraqueza em membros inferiores e queda do estado geral.

Pela manhã (21/04), apresentou síncope seguida de queda com trauma em região frontal da face e sangramento nasal. Após o evento, permaneceu com cefaleia intensa, náuseas persistentes e um episódio de vômito. Negava febre, diarreia ou outros sintomas associados.

Durante observação no pronto atendimento, enquanto aguardava exames laboratoriais, evoluiu com parada cardiorrespiratória (PCR) presenciada, retornando a circulação espontânea após 5 minutos de reanimação e intubação orotraqueal. Foi passado cateter venoso central em subclávia direita. Após 1h30, evoluiu com segunda PCR, com retorno da circulação após 15 minutos. Não foram utilizados antiarrítmicos nesta parada.

Posteriormente, em 22/04, apresentou terceira PCR, em fibrilação ventricular, com retorno após 7 ciclos de reanimação. Dessa vez, foram administrados antiarrítmico, bicarbonato de sódio, gluconato de cálcio e iniciada adrenalina em bomba de infusão contínua.

História Patológica Pregressa: Doença Renal Crônica em hemodiálise (3x/semana: segunda, quarta e sexta) e Hipertensão Arterial Sistêmica.
Medicamentos de uso contínuo: sevelâmer 800 mg (3x ao dia com as refeições), carbonato de cálcio 500 mg (2x ao dia), nifedipina 30 mg e epoetina alfa subcutânea semanal.
Hábitos de vida: Ex-tabagista (fumou por mais de 20 anos, parando há cerca de 5 anos), etilista social na juventude, sem uso atual de álcool ou outras substâncias ilícitas. Sedentarismo e dificuldades financeiras para manter alimentação adequada.
História Patológica Familiar: Não contributiva; irmã relata ausência de contato com

Versão Final Homologada
19/12/2025 11:48

familiares próximos

5.2 EXAME FÍSICO

Ectoscopia: Traumatismo em região frontal, epistaxe prévia, presença de tubos e acessos. Cianose distal. Ausência de resposta verbal.
Sinais Vitais: PA: 90x60 mmHg (com uso de noradrenalina); FC: 42 bpm; FR: 22 irpm (sob ventilação mecânica); $SatO_2$: 94% com O_2 suplementar; Temp: 36,2°C.
Aparelho Respiratório: MV reduzido bilateralmente, sem ruídos adventícios
Aparelho Cardiovascular: Bulhas hipofonéticas, ritmo bradicárdico. Pulso filiforme.
Abdome: Plano, flácido, indolor. RHA diminuídos
Neurológico: Paciente comatoso, sem resposta a estímulos dolorosos. Pupilas isocóricas, reativas. Sem rigidez de nuca.

5.3 HIPÓTESES DIIAGNÓSTICAS

5.3.1 Diagnóstico Sindrômico:

Apesar de, em um primeiro momento, o quadro clínico ter sido interpretado como decorrente de um traumatismo cranioencefálico (TCE), a evolução clínica e os relatos obtidos indicam que o TCE foi apenas uma consequência de um problema de base mais grave. Na verdade, o evento principal não foi o trauma em si, mas sim as repetidas quedas, episódios de astenia profunda, fraqueza muscular progressiva e a síncope, sintomas crônicos e insidiosos que já vinham sendo relatados há dias ou semanas. Portanto, o diagnóstico sindrômico nesse caso é a síncope. A partir dela, investigaremos suas causas.

5.3.2 Diagnóstico Topográfico:

Diante do quadro de síncope associada à fraqueza muscular progressiva em membros inferiores, astenia e episódios de parada cardiorrespiratória, o topodiagnóstico primário recai sobre o sistema cardiovascular, com ênfase na condução elétrica cardíaca. A hipercalemia grave, sabidamente uma complicação da doença renal crônica dialítica, compromete a excitabilidade e a contratilidade miocárdica, predispondo a bradiarritmias e arritmias malignas (KDIGO, 2020; SBN, 2022). Além disso, o sistema

Versão Final Homologada
19/12/2025 11:48

neuromuscular também está envolvido, dada a descrição de déficit motor em membros inferiores e tonturas persistentes, manifestações compatíveis com distúrbios eletrolíticos graves, sobretudo do potássio.

Assim, os principais sistemas acometidos são o cardiovascular (pela instabilidade elétrica e hemodinâmica secundária à hipercalemia), o neurológico periférico (pela fraqueza muscular) e o renal/metabólico (como causa basal dos distúrbios hidroeletrolíticos).

5.3.3 Diagnósticos Diferenciais:

No contexto de síncope com episódios recorrentes de queda, algumas hipóteses devem ser consideradas. A primeira e mais provável, diante do histórico de doença renal crônica e ausência de diálise recente, é a hipercalemia grave como causa de arritmias, fraqueza muscular e síncope (KDIGO, 2020; AHA, 2020). Outros diagnósticos diferenciais relevantes incluem:

I. Bradiarritmias ou bloqueios atrioventriculares primários, como bloqueio atrioventricular total (BAVT): devem ser cuidadosamente considerados, especialmente em pacientes em uso de betabloqueadores como o atenolol, que podem mascarar respostas cronotrópicas adequadas e precipitar instabilidade elétrica. Clinicamente, o paciente pode apresentar episódios de pré-síncope, síncope verdadeira, fadiga e intolerância ao esforço — todos sintomas referidos anteriormente. O eletrocardiograma (ECG) é o exame de escolha para essa investigação, sendo capaz de detectar bloqueios atrioventriculares, pausas sinusais e ritmos de escape lentificados (TINTINALLI, 2016; ROSEN, 2018). No caso em questão, o ECG inicial revelou alterações típicas de hipercalemia, sem bloqueio atrioventricular evidente, e a cronologia dos sintomas com episódios repetidos de fraqueza e síncopes favorece uma causa metabólica mais difusa, tornando a bradiarritmia uma hipótese menos provável, embora possível.

II. Hipotensão ortostática: é uma causa frequente de síncope em idosos, especialmente em pacientes com doença renal crônica, que frequentemente apresentam desequilíbrio de volume e uso crônico de anti-hipertensivos como a nifedipina e com quadro de desidratação relativa ou uremia. A associação de tonturas ao levantar, sensação de escurecimento visual e quedas sugerem esse diagnóstico. A avaliação clínica pode incluir a medida da pressão arterial em decúbito e em ortostase (após 1

Versão Final Homologada
19/12/2025 11:48

e 3 minutos), onde uma queda ≥20 mmHg na sistólica ou ≥10 mmHg na diastólica sugere hipotensão ortostática (TINTINALLI, 2016; BRANDÃO NETO et al., 2023). Entretanto, o paciente não relatava associação clara com mudança de posição, e o quadro progrediu para instabilidade hemodinâmica grave, o que direciona a investigação para causas mais estruturais ou metabólicas.

III. Hipoglicemia grave: deve sempre ser considerada como causa de alteração neurológica aguda, especialmente em pacientes com má alimentação, perda de peso ou alterações na excreção de fármacos. Os sintomas incluem sudorese, confusão, agitação, convulsões ou coma (TINTINALLI, 2016). A hipoglicemia pode ser facilmente descartada com a dosagem da glicemia capilar ou venosa no momento da apresentação. No caso em questão, a glicemia foi dosada ainda na UPA e encontrava-se dentro dos limites normais, excluindo esta hipótese.

IV. Intoxicação Exógena: seja por medicamentos (superdosagem acidental ou deliberada) ou por substâncias tóxicas, é um diagnóstico diferencial relevante. A combinação de uso de vários fármacos (atenolol, nifedipina, furosemida) poderia, em tese, levar a efeitos sinérgicos indesejáveis como hipotensão severa, depressão do sistema nervoso central ou alterações eletrolíticas (ROSEN, 2018; BRANDÃO NETO et al., 2023). A investigação deve incluir dosagens séricas específicas quando disponíveis (ex: níveis de digoxina, lítio, anticonvulsivantes), história detalhada de uso recente, e análise toxicológica urinária e sérica. No presente caso, não havia história sugestiva de ingestão excessiva ou alteração de dose recente, e os achados clínicos foram mais consistentes com a fisiopatologia da síndrome urêmica e da hipercalemia.

V. Acidente vascular cerebral (AVC): particularmente o AVC isquêmico em tronco encefálico ou cerebelar, pode cursar com instabilidade postural, quedas e rebaixamento do nível de consciência. Também se considera o AVC hemorrágico, embora este, via de regra, apresente-se com déficit neurológico focal abrupto e rebaixamento progressivo (ROSEN, 2018). A tomografia de crânio realizada após o TCE não evidenciou lesões parenquimatosas, sangramentos intracranianos ou sinais de hipertensão intracraniana, tornando o diagnóstico de AVC pouco provável neste contexto.

VI. Infecção do sistema nervoso central: meningite ou encefalite, pode se apresentar com febre, cefaleia, rigidez de nuca, confusão mental e convulsões (TINTINALLI, 2016). No entanto, o paciente negava febre ou sintomas prévios compatíveis com

Versão Final Homologada
19/12/2025 11:48

processo infeccioso agudo, e não havia rigidez de nuca ao exame físico. Além disso, a ausência de leucocitose significativa, sinais meníngeos e o contexto clínico voltado para sintomas progressivos de fraqueza e queda do estado geral apontam para outras causas mais prováveis.

VII. Acidose metabólica severa: condição frequentemente encontrada em pacientes com DRC em estágios avançados, especialmente quando não dializam regularmente. Pode levar a sintomas de astenia intensa, confusão mental, hiperventilação e, em casos extremos, instabilidade cardiovascular (SBN, 2020). A gasometria arterial confirmou acidose metabólica significativa com bicarbonato reduzido e pH acidótico, contribuindo diretamente para a instabilidade elétrica e hemodinâmica do paciente (KDIGO, 2020). É uma causa plausível e sinérgica com outras disfunções metabólicas observadas.

VIII. Síndrome urêmica: representa a manifestação sistêmica da retenção de toxinas em pacientes com insuficiência renal terminal. Clinicamente, pode cursar com náuseas, vômitos, prurido, sonolência, alterações cognitivas, pericardite e até encefalopatia urêmica. Neste caso, o paciente vinha apresentando sintomas progressivos de fraqueza, náuseas, vômitos e síncopes, todos compatíveis com o quadro de síndrome urêmica descompensada (SBN, 2022). Este diagnóstico é reforçado pela anamnese fornecida pela irmã e pelos dados laboratoriais de elevação de ureia, creatinina, fósforo e potássio, além da ausência de hemodiálise recente.

IX. Hemorragia intracraniana: principalmente subdural ou subaracnoidea, como causa traumática secundária ao TCE, poderia justificar a instabilidade neurológica e o agravamento do estado clínico (ROSEN, 2018). Contudo, a cronologia dos eventos (síncope seguida de queda) não indique sinais neurológicos focais ou rebaixamento progressivo do nível de consciência pré-PCR. Além disso, a tomografia de crânio sem alterações relevantes torna essa hipótese pouco provável como causa primária do quadro clínico. Embora sempre deva ser considerada, especialmente em pacientes idosos e em uso de anticoagulantes, não há evidências que sustentem essa hipótese neste caso específico.

A combinação de fatores eletrolíticos, cardiovasculares e neurológicos justifica uma abordagem ampla, mas a hipercalemia, neste caso, se destaca como causa principal, confirmada posteriormente por exames laboratoriais e pela resposta ao tratamento específico.

Versão Final Homologada
19/12/2025 11:48

5.4 EXAMES COMPLEMENTARES

Na unidade de pronto atendimento, foram colhidos exames laboratoriais iniciais, ainda antes da primeira parada cardiorrespiratória. O resultado mais relevante foi o potássio sérico de 8,9 mEq/L, compatível com hipercalemia grave. Além disso, observou-se ureia de 180 mg/dL e creatinina de 9,8 mg/dL. A partir deste valor, a taxa de filtração glomerular estimada (TFG), calculada pela equação CKD-EPI 2021, foi de aproximadamente 5,7 mL/min/1,73m², valor compatível com estágio G5 de doença renal crônica, segundo a classificação KDIGO (2012). A albuminúria também estava significativamente aumentada, com relação albumina/creatinina (ACR) de 650 mg/g, enquadrando o paciente na categoria A3 (albuminúria severa). Dessa forma, o paciente pode ser classificado como DRC G5A3 (Figura 4), compatível com doença renal crônica terminal justificando a necessidade de terapia dialítica e sugerindo acúmulo acentuado de toxinas urêmicas devido à irregularidade das sessões de hemodiálise. (KDIGO, 2012; KDIGO, 2020).

Figura 4 – Avaliação da urgência do tratamento da hipercalemia

CKD is classified based on: • Cause (C) • GFR (G) • Albuminuria (A)				Albuminuria categories Description and range		
				A1	A2	A3
				Normal to mildly increased	Moderately increased	Severely increased
				<30 mg/g <3 mg/mmol	30–299 mg/g 3–29 mg/mmol	≥300 mg/g ≥30 mg/mmol
GFR categories (ml/min/1.73 m²) Description and range	G1	Normal or high	≥90	Screen 1	Treat 1	Treat 3
	G2	Mildly decreased	60–89	Screen 1	Treat 1	Treat 3
	G3a	Mildly to moderately decreased	45–59	Treat 1	Treat 2	Treat 3
	G3b	Moderately to severely decreased	30–44	Treat 2	Treat 3	Treat 3
	G4	Severely decreased	15–29	Treat* 3	Treat* 3	Treat 4+
	G5	Kidney failure	<15	Treat 4+	Treat 4+	Treat 4+

Low risk (if no other markers of kidney disease, no CKD) — High risk
Moderately increased risk — Very high risk

Fonte: KDIGO (2012)

O bicarbonato sérico encontrava-se em 14 mEq/L, indicando acidose

Versão Final Homologada
19/12/2025 11:48

metabólica leve a moderada. O cálcio iônico estava reduzido (1,0 mmol/L), o que pode ter agravado a instabilidade miocárdica. Os níveis de fósforo também estavam elevados (7,2 mg/dL). O hemograma mostrou anemia normocítica e normocrômica (Hb 8,7 g/dL), condizente com doença renal crônica avançada.

Durante o atendimento hospitalar, após a estabilização inicial, foi realizado ECG, o qual mostrava ondas T apiculadas, prolongamento do intervalo PR, alargamento do QRS e tendência ao ritmo de escape ventricular. Posteriormente, o traçado evoluiu para assistolia, fibrilação ventricular e instabilidade elétrica com múltiplas paradas cardíacas.

5.5 CONDUTA

A abordagem do paciente teve início ainda na UPA, onde, após um episódio de síncope com TCE leve, evoluiu para a primeira parada cardiorrespiratória. Foram iniciadas manobras de ressuscitação cardiopulmonar (RCP) imediatamente, com retorno da circulação espontânea em cerca de 5 minutos. Durante a RCP, foi realizada intubação orotraqueal e, após estabilização inicial, passagem de cateter venoso central em subclávia direita.

Na suspeita clínica de hipercalemia grave (em paciente dialítico com sintomas prévios compatíveis), foi administrado gluconato de cálcio EV para estabilização da membrana miocárdica, bicarbonato de sódio para correção da acidose e glicoinsulinoterapia (insulina regular com glicose) para translocação temporária do potássio para o meio intracelular. Também foi iniciada furosemida EV, apesar da função renal comprometida, como tentativa adicional de promover excreção urinária de potássio, intervenção com eficácia limitada em pacientes anúricos (SBN, 2022; KDIGO, 2020).

Após transferência ao hospital, o paciente evoluiu com nova PCR, desta vez com retorno da circulação espontânea apenas após 15 minutos e uso de drogas vasoativas. Foi necessária adrenalina em infusão contínua para manutenção de perfusão. Em nova parada posterior, foi identificada fibrilação ventricular, sendo então realizados 7 ciclos de RCP com desfibrilação, uso de amiodarona, novo gluconato de cálcio, bicarbonato de sódio e ajuste da infusão de adrenalina. A resposta foi satisfatória, com novo retorno da circulação.

Após estabilização, foi providenciada a transferência para unidade de terapia intensiva, com início do planejamento de hemodiálise de urgência. A equipe também entrou em contato com a nefroclínica que acompanhava o paciente para confirmação do histórico e com o serviço social para localizar familiares responsáveis, considerando o relato

Versão Final Homologada
19/12/2025 11:48

da irmã sobre início de conversas acerca de cuidados paliativos.

6.5 EVOLUÇÃO

Após a sessão de hemodiálise, observou-se redução significativa dos níveis séricos de potássio e melhora gradual dos parâmetros clínicos coerente com resposta esperada pós-diálise em hipercalemia grave (WEINER; WADEI, 2024). A bradicardia regrediu, e o eletrocardiograma apresentou normalização progressiva do QRS e das ondas P, embora as ondas T permanecessem discretamente apiculadas, compatível com o padrão crônico de pacientes com DRC (WEINER; WADEI, 2024). O paciente relatou alívio do mal-estar e melhora da força muscular.

Em discussão com a equipe, reforçaram-se orientações quanto à importância da regularidade dialítica, bem como estratégias de suporte social e logístico para reduzir novas faltas às sessões de hemodiálise.

Versão Final Homologada
19/12/2025 11:48

6 DISCUSSÃO CRÍTICA

A queixa principal de síncope acompanhada de traumatismo cranioencefálico pode, à primeira vista, direcionar o raciocínio clínico para causas neurológicas ou traumáticas, especialmente em um contexto de atendimento de urgência. No entanto, a síncope é um sintoma multifatorial e altamente inespecífico, exigindo abordagem diagnóstica ampla e sistematizada. O presente caso ilustra como a adoção de uma linha de raciocínio restrita aos achados traumáticos iniciais poderia retardar o reconhecimento de uma condição metabólica grave. Esse cenário reforça a necessidade de correlação entre uma anamnese detalhada, integração entre sintomas prévios e eventos atuais, exame físico completo e exames laboratoriais direcionados. Assim, o caso evidencia que, diante de sintomas inespecíficos, o raciocínio clínico deve ser guiado pela probabilidade pré-teste e pelos fatores de risco individuais, evitando reducionismos diagnósticos que podem comprometer o prognóstico do paciente.

A análise integrada do quadro evidencia que as manifestações clínicas observadas (fraqueza progressiva, mal-estar geral, náuseas, bradicardia, instabilidade hemodinâmica, rebaixamento do nível de consciência e episódios repetidos de PCR) são plenamente compatíveis com a fisiopatologia da hipercalemia grave discutida no referencial teórico. A elevação significativa do potássio sérico reduz o gradiente eletroquímico das membranas excitáveis, comprometendo inicialmente a função neuromuscular, o que explica a fraqueza intensa e o mal-estar inespecífico apresentados antes da piora aguda. Com a progressão, instala-se depressão da condução elétrica cardíaca, justificando os achados de bradicardia, padrões eletrocardiográficos de alto risco e a evolução para ritmos não perfusivos. A síncope relatada no início do quadro, portanto, representa apenas uma manifestação tardia desse processo de instabilidade elétrica e hemodinâmica, e não um evento isolado relacionado ao trauma. Assim, o conjunto de sinais e sintomas do caso demonstra uma expressão clínica típica da hipercalemia grave descompensada, reforçando que o reconhecimento desses padrões poderia ter antecipado decisivamente a suspeita diagnóstica.

Em relação à abordagem tomada, a condução do atendimento inicial apresentou elementos positivos relevantes, especialmente no contexto emergencial. A equipe realizou prontamente as manobras de ressuscitação cardiopulmonar (RCP) após a parada cardiorrespiratória, com intubação orotraqueal e obtenção de acesso venoso

Versão Final Homologada
19/12/2025 11:48

central, o que permitiu o retorno da circulação espontânea. Além disso, as intervenções iniciais direcionadas ao manejo da hipercalemia, incluindo a administração de gluconato de cálcio, bicarbonato de sódio e glicoinsulinoterapia, seguiram protocolos amplamente recomendados pelas principais diretrizes internacionais (AHA, 2020; KDIGO, 2020), demonstrando conhecimento adequado das medidas de estabilização imediata da membrana miocárdica e de redução temporária do potássio sérico.

Figura 5 – Avaliação da urgência do tratamento da hipercalemia

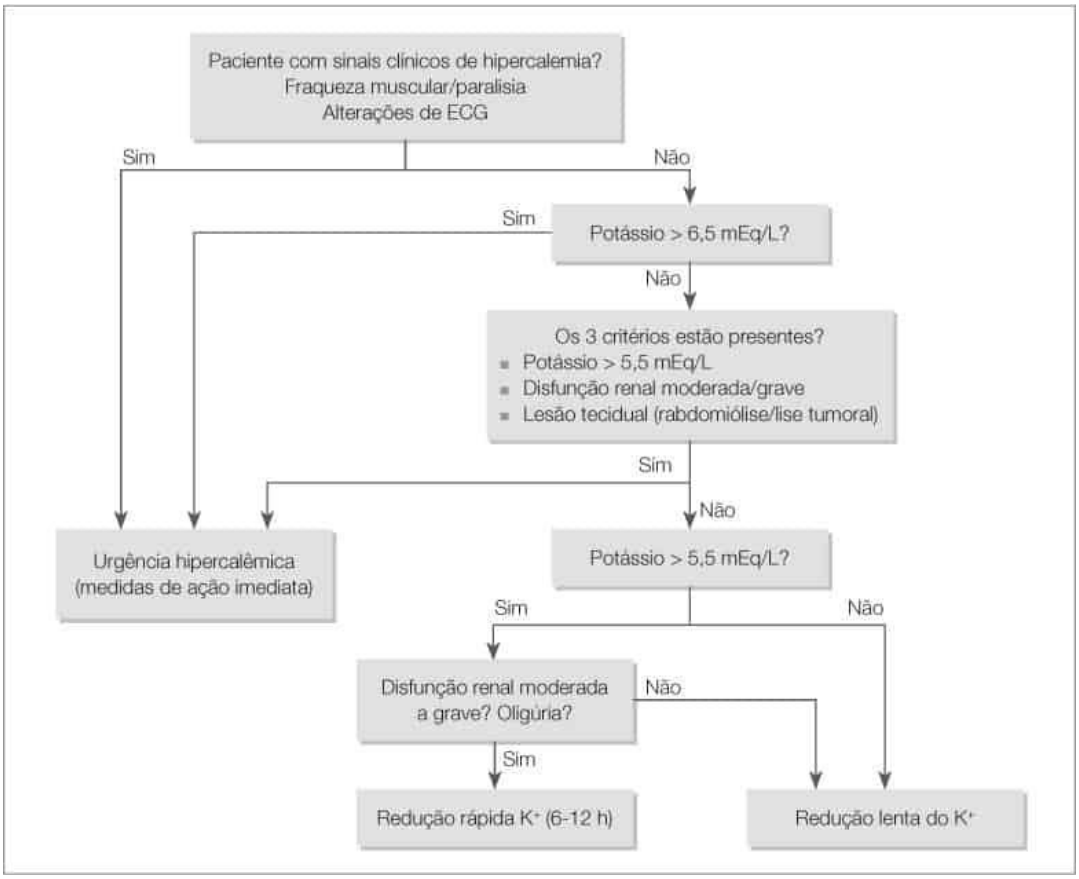

Fonte: BRANDÃO NETO et al. (2023)

Entretanto, apesar dessas medidas emergenciais adequadas, diversos aspectos da condução clínica merecem reflexão crítica, visto que configuram oportunidades de aprimoramento. Um ponto central diz respeito à priorização diagnóstica inicial. Em pacientes com doença renal crônica terminal (DRCt) em hemodiálise, manifestações como fraqueza, náuseas, mal-estar e alteração do nível de consciência devem elevar imediatamente a suspeita de hipercalemia grave, até que se prove o contrário (SBN, 2022). A escolha de direcionar a primeira hipótese diagnóstica para “traumatismo craniano pós-síncope” sugere uma priorização menos compatível com o perfil clínico do paciente. Em indivíduos dialíticos, síncopes e quedas são frequentemente consequências, e não causas

Versão Final Homologada
19/12/2025 11:48

de distúrbios cardiometabólicos graves, sobretudo hipercalemia e acidose metabólica.

Outro ponto de crítica relevante consiste na demora para realização do eletrocardiograma (ECG). Considerando que o ECG é uma ferramenta essencial para identificar complicações elétricas da hipercalemia e graduar sua gravidade, ele deve ser obtido imediatamente, mesmo antes da confirmação laboratorial (KDIGO, 2020; AHA, 2020). A ausência do exame nos momentos iniciais pode ter contribuído para a subestimação do risco iminente de arritmias fatais, as quais são progressivas e podem evoluir rapidamente, como ilustrado na Figura 5, que resume os critérios de urgência para o tratamento da hipercalemia.

Outro ponto que merece revisão refere-se à dificuldade inicial em obter informações da nefroclínica e da família. Em pacientes com condições crônicas complexas, o estabelecimento de linhas de cuidado integradas entre atenção primária, serviços de hemodiálise e unidades de urgência pode reduzir atrasos diagnósticos e terapêuticos. A ausência dessas informações retardou decisões determinantes, como a solicitação precoce de hemodiálise, que é o tratamento definitivo para hipercalemia grave em pacientes anúricos (KDIGO, 2020).

A administração de furosemida intravenosa também merece análise crítica. A remoção urinária de potássio depende de função renal residual; logo, em pacientes em estágio terminal da DRC, especialmente anúricos, a furosemida não produz efeito caliurético significativo e pode, inclusive, induzir depleção volêmica e agravar a instabilidade hemodinâmica (SBN, 2022; Weiner; Wadei, 2024). Seu uso, portanto, indica uma inadequação entre o perfil fisiopatológico do paciente e a terapêutica escolhida.

O atraso na indicação de hemodiálise emergencial representa uma das falhas mais importantes observadas. Embora medidas conservadoras, como cálcio, insulina, beta-agonistas e bicarbonato, sejam eficazes para estabilização temporária, elas não substituem a terapia dialítica, que deve ser instituída o mais precocemente possível em quadros de hipercalemia grave em pacientes com anúria ou falência renal crítica (KDIGO, 2020). Como ação de melhoria, mesmo diante de limitações logísticas, seria essencial ativar precocemente protocolos de acesso rápido à hemodiálise, seja por transferência inter-hospitalar, seja por mobilização da rede de referência.

Por fim, a recorrência de episódios de parada cardíaca ao longo do atendimento evidencia que a instabilidade metabólica e elétrica foi sustentada e progressiva. Esse padrão, típico de hipercalemia refratária e acidose severa, poderia potencialmente ter sido mitigado com uma abordagem mais agressiva e precoce. Cada

Versão Final Homologada
19/12/2025 11:48

episódio de parada prolongada aumenta substancialmente o risco de dano neurológico e falência multissistêmica, repercutindo negativamente no prognóstico global do paciente.

Assim, embora o manejo emergencial tenha seguido princípios adequados, as dificuldades na priorização diagnóstica, na realização oportuna de exames críticos, na integração das informações assistenciais e na implementação rápida da hemodiálise configuram pontos centrais de aprimoramento. Esses aspectos reforçam a necessidade de protocolos clínicos claros, educação continuada das equipes de urgência e integração mais efetiva entre os níveis de atenção.

No campo da prevenção e promoção de saúde, pacientes em hemodiálise devem ser acompanhados também por equipes da APS, que podem atuar tanto no acompanhamento a longitudinal do paciente, avaliando sinais de gravidade ou de estabilização, quanto na educação em saúde sobre sinais de alarme (como fraqueza, náuseas, alterações do ritmo cardíaco), adesão ao plano alimentar e frequência às sessões dialíticas, além de identificar precocemente barreiras sociais ou familiares que interfiram na adesão ao tratamento (SBN, 2020). Ações educativas com os cuidadores e familiares sobre o risco de não comparecimento às sessões e sobre os sintomas de alarme poderiam, inclusive, ter antecipado a procura por atendimento neste caso.

Outra medida de prevenção em nível sistêmico seria a criação de planos de contingência regionalizados para hemodiálise de urgência, com rotas assistenciais claramente estabelecidas, evitando atrasos na realização do procedimento. Além disso, o uso de prontuários clínicos compartilhados entre os serviços de saúde do centro de hemodiálise e o hospital, poderia ter adiantado o diagnóstico de DRC grave com ajuda de documentos como resumos de alta atualizados do serviço de hemodiálise, plano terapêutico, contatos de referência), facilitando a tomada de decisão em contextos emergenciais.

Versão Final Homologada
19/12/2025 11:48

7 CONSIDERAÇÕES FINAIS

A análise do caso apresentado evidencia a complexidade e a gravidade da hipercalemia em pacientes com Doença Renal Crônica em hemodiálise, especialmente quando há falhas na adesão ao tratamento regular ou atrasos na intervenção emergencial. O caso analisado demonstra como a descompensação metabólica pode evoluir rapidamente para instabilidade elétrica, múltiplas paradas cardiorrespiratórias e risco elevado de morte, reforçando a natureza crítica dessa condição.

A discussão permitiu identificar acertos importantes da equipe, como a realização precoce das medidas de estabilização da membrana miocárdica e a administração das terapias de redistribuição do potássio. Contudo, também evidenciou fragilidades relevantes na priorização diagnóstica, na solicitação oportuna de exames como o ECG, na integração entre serviços e na ativação precoce da hemodiálise, elemento central no tratamento definitivo da hipercalemia grave.

A partir dessa análise, destaca-se que a condução eficaz dos casos de hipercalemia exige: Reconhecimento imediato dos sinais clínicos e eletrocardiográficos; adoção rápida dos protocolos de emergência baseados em evidências; articulação eficiente entre os diferentes níveis de atenção e monitorização contínua e reavaliação criteriosa.

Além disso, o caso reforça a importância do acompanhamento multiprofissional e da vigilância continuada na Atenção Primária à Saúde, tanto para educação do paciente quanto para identificação precoce de fatores que comprometam a adesão dialítica.

Por fim, este caso ressalta uma lição essencial para a formação médica: queixas inespecíficas, como síncope associada a traumatismo, não devem conduzir automaticamente a uma hipótese diagnóstica única. Pelo contrário, representam um convite para uma avaliação ampla, criteriosa e fundamentada em evidências. A interpretação correta do caso somente foi possível por meio da reconstrução minuciosa da história clínica, da contextualização dos sintomas prévios, da realização de exames físicos direcionados e da solicitação de exames laboratoriais compatíveis com o perfil de risco do paciente.

Situações como essa reforçam que o diagnóstico preciso, especialmente em cenários complexos, depende de um raciocínio clínico estruturado e não de impressões iniciais. Assim, o TCC reforça a importância de uma medicina guiada por protocolos, mas também sensível às nuances individuais de cada quadro, garantindo uma prática mais segura, assertiva e humanizada.

Versão Final Homologada
19/12/2025 11:48

REFERÊNCIAS

AMERICAN HEART ASSOCIATION. ***2020 American Heart Association Guidelines for Cardiopulmonary Resuscitation and Emergency Cardiovascular Care*.** Dallas: AHA, 2020.

AMERICAN HEART ASSOCIATION. ***2022 American Heart Association Focused Update on Adult Advanced Cardiovascular Life Support*.** Circulation, Dallas: AHA, 2022.

BRANDÃO NETO, R. A. et al. (orgs.). ***Medicina de emergência: abordagem prática***. 17. ed., rev., atual. e ampl. Barueri (SP): Manole, 2023.

ISMAIL, Y. et al. ***Cardio-renal syndrome type 1: epidemiology, pathophysiology, and treatment***. Semin Nephrol, v. 32, n. 1, p. 18-25, 2012.

KDIGO. ***2012 Clinical Practice Guideline for the Evaluation and Management of Chronic Kidney Disease***. Kidney International Supplements, v. 3, n. 1, p. 1-150, 2013.

KDIGO. ***Acute Hyperkalemia Work Group: Management of Hyperkalemia in Adults***. Kidney International Supplements, v. 10, n. 4, p. 1-55, 2020.

ROSEN, P.; BARKIN, R. M. ***Rosen's Emergency Medicine: Concepts and Clinical Practice***. 9. ed. Philadelphia: Elsevier, 2018.

SOCIEDADE BRASILEIRA DE NEFROLOGIA. ***Diretrizes Clínicas da SBN para Distúrbios Hidroeletrolíticos e Acidobásicos em Pacientes com Doença Renal Crônica*.** São Paulo: SBN, 2020.

SOCIEDADE BRASILEIRA DE NEFROLOGIA. ***Posicionamento sobre o manejo da hipercalemia em pacientes dialíticos*.** São Paulo: SBN, 2022.

TINTINALLI, Judith E. ***Tintinalli's Emergency Medicine: A Comprehensive Study Guide*.** 8. ed. New York: McGraw-Hill, 2016.

Versão Final Homologada
19/12/2025 11:48

WEINER, I. D.; WADEI, H. M. ***Treatment and pathogenesis of hyperkalemia***. In: UPTODATE. WALTHAM, MA: UpToDate Inc., 2024. Disponível em: https://www.uptodate.com/. Acesso em: 20 abr. 2025.

Versão Final Homologada
19/12/2025 11:48