INSTITUTO LATINO-AMERICANO DE CIÊNCIAS DA VIDA E DA NATUREZA (ILACVN)

CURSO DE MEDICINA

INTERNATO EM URGÊNCIA E EMERGÊNCIA DO SISTEMA ÚNICO DE SAÚDE

SHIRLEY BEATRIZ OCAMPOS ESTIGARRIBIA

Foz do Iguaçu
2022

Versão Final Homologada
08/12/2022 12:41

INSTITUTO LATINO-AMERICANO DE CIÊNCIAS
DA VIDA E DA NATUREZA (ILACVN)

CURSO DE MEDICINA

INTERNATO EM URGÊNCIA E EMERGÊNCIA DO SISTEMA ÚNICO DE SAÚDE

SHIRLEY BEATRIZ OCAMPOS ESTIGARRIBIA

Trabalho de Conclusão de Curso apresentado ao Instituto Latino-Americano de Ciências da Vida e da Natureza da Universidade Federal da Integração Latino-Americana, como requisito parcial à obtenção do título de Bacharel em Medicina.

Orientadora: Profª. Ma. Rosana Alvarez Callejas

Foz do Iguaçu
2022

Versão Final Homologada
08/12/2022 12:41

SHIRLEY BEATRIZ OCAMPOS ESTIGARRIBIA

INTERNATO EM URGÊNCIA E EMERGÊNCIA DO SISTEMA ÚNICO DE SAÚDE

Trabalho de Conclusão de Curso apresentado ao Instituto Latino-Americano de Ciências da Vida e da Natureza da Universidade Federal da Integração Latino-Americana, como requisito parcial à obtenção do título de Bacharel em Medicina.

BANCA EXAMINADORA

_____
Orientadora: Profª. Ma. Rosana Alvarez Callejas
UNILA

_____
Prof. PhD. Flavio Luiz Tavares
UNILA

_____
Prof. Me. Rodrigo Juliano Grignet
UNILA

Foz do Iguaçu, _____ de _____ de _____.

Versão Final Homologada
08/12/2022 12:41

TERMO DE SUBMISSÃO DE TRABALHOS ACADÊMICOS

Nome completo do autor(a): Shirley Beatriz Ocampos Estigarribia

Curso: Medicina

	Tipo de Documento
(X) graduação	(.....) artigo
(.....) especialização	(X) trabalho de conclusão de curso
(.....) mestrado	(.....) monografia
(.....) doutorado	(.....) dissertação
	(.....) tese
	(.....) CD/DVD – obras audiovisuais
	(.....) _____

Título do trabalho acadêmico: Internato em Urgência e Emergência do Sistema Único de Saúde

Nome do orientador(a): Profª. Ma. Rosana Alvarez Callejas

Data da Defesa: _____/_____/_____

Licença não-exclusiva de Distribuição

O referido autor(a):

a) Declara que o documento entregue é seu trabalho original, e que o detém o direito de conceder os direitos contidos nesta licença. Declara também que a entrega do documento não infringe, tanto quanto lhe é possível saber, os direitos de qualquer outra pessoa ou entidade.

b) Se o documento entregue contém material do qual não detém os direitos de autor, declara que obteve autorização do detentor dos direitos de autor para conceder à UNILA – Universidade Federal da Integração Latino-Americana os direitos requeridos por esta licença, e que esse material cujos direitos são de terceiros está claramente identificado e reconhecido no texto ou conteúdo do documento entregue.

Se o documento entregue é baseado em trabalho financiado ou apoiado por outra instituição que não a Universidade Federal da Integração Latino-Americana, declara que cumpriu quaisquer obrigações exigidas pelo respectivo contrato ou acordo.

Na qualidade de titular dos direitos do conteúdo supracitado, o autor autoriza a Biblioteca Latino-Americana – BIUNILA a disponibilizar a obra, gratuitamente e de acordo com a licença pública *Creative Commons* **Licença 3.0 Unported.**

Foz do Iguaçu, _____ de _____ de _____.

_____

Assinatura do Responsável

Versão Final Homologada
08/12/2022 12:41

AGRADECIMENTOS

Agradeço à Deus por ter me dado saúde, força e constância para chegar e cumprir com os estudos superando todas as dificuldades apresentadas na minha vida.

À minha adorada família que todos os dias fez sacrifícios por mim contribuindo tudo o tempo com apoio, forças e carinho. Especialmente as pessoas mais importantes na minha vida, Miguel e Gloria Beatriz que nunca me deixaram sozinha, a luta diária deles me fortaleceu muito e graças a seus ensinamentos me tornei quem sou hoje. Aos meus irmãos Larissa, Angeles e Miguel Andrés que com seus apoios me ensinaram a não desistir desse longo caminho.

Á minha orientadora Dra. Rosana Alvarez Callejas, sou muito grata por toda orientação que foi dada nesse tempo, pelas contribuições, pela atenção, amizade e sobretudo, pela cobrança, obrigada de coração.

Aos grandes professores que foram essenciais para minha formação em todos esses anos, fazendo que eu me torne cada dia uma melhor pessoa, contribuindo com minha vida e me proporcionando um novo horizonte das coisas que me aguarda, graças pelo conhecimento que me foi passado.

Aos meus colegas que foram parte desse longo processo de aprendizagem todos esses anos.

Versão Final Homologada
08/12/2022 12:41

“Que todos os nossos esforços estejam sempre focados no desafio à impossibilidade. Todas as grandes conquistas humanas vieram daquilo que parecia impossível.” Charles Chaplin.

Versão Final Homologada
08/12/2022 12:41

RESUMO

O presente relatório tem como intencionalidade expor, sintetizar e discutir as atividades de uma interna de medicina na área de Urgência e Emergência do SUS, associando conhecimento teóricos e práticos, apresentando, assim, uma forma sequencial que foram realizadas pelo interno. Abordou-se sobre a Rede de Urgência e Emergência, apresentando as principais legislações que regulamentam as instituições pertencentes à rede, com ênfase na organização local. Em seguida, casos clínicos selecionados foram descritos de maneira a explorar o raciocínio clínico e as reflexões de aprendizagem. Durante as atividades do módulo, muitos procedimentos invasivos foram realizados. Por conta disso, neste trabalho foram descritos os procedimentos realizados nas práticas. Tendo em vista os desafios vivenciados nos cenários de estágio, discutiu-se sobre possíveis intervenções para serem implantadas. Por fim, com base nas experiências obtidas no enfrentamento da pandemia pela COVID-19, elucidou-se sobre as principais questões que envolveram as práticas do módulo.

Palavras-chave: Internato; Urgência e Emergência; SUS

Versão Final Homologada
08/12/2022 12:41

RESUMEN

El objetivo de este informe es exponer, resumir y discutir las actividades de un médico interno en el área de Urgencias y Emergencias del SUS, asociando conocimientos teóricos y prácticos, presentando así una forma secuencial que fueron realizadas por el interno. Se discutió la Red de Urgencias y Emergencias, presentando las principales leyes que regulan las instituciones pertenecientes a la red, con énfasis en la organización local. Luego, se describieron casos clínicos seleccionados con el fin de explorar el razonamiento clínico y las reflexiones de aprendizaje. Durante las actividades del módulo, se realizaron muchos procedimientos invasivos. Por ello, en este trabajo se describieron los procedimientos realizados en las prácticas. Ante los desafíos vividos en los escenarios de pasantía, se discutieron posibles intervenciones a implementar. Finalmente, a partir de las experiencias obtenidas en el enfrentamiento a la pandemia del COVID-19, se dilucidaron los principales temas que involucraron las prácticas del módulo.

Palabras clave: Internado; Urgencia y Emergencia; SUS.

Versão Final Homologada
08/12/2022 12:41

ABSTRACT

The purpose of this report is to expose, summarize and discuss the activities of a medical intern in the area of Urgency and Emergency of the SUS, associating theoretical and practical knowledge, thus presenting a sequential form that were carried out by the intern. The Urgency and Emergency Network was discussed, presenting the main laws that regulate the institutions belonging to the network, with an emphasis on local organization. Then, selected clinical cases were described in order to explore clinical reasoning and learning reflections. During the module activities, many invasive procedures were performed. Because of this, in this work the procedures performed in the practices were described. In view of the challenges experienced in the internship scenarios, possible interventions were discussed to be implemented. Finally, based on the experiences obtained in dealing with the COVID-19 pandemic, the main issues that involved the module's practices were elucidated.

Key words: Internship; Urgency and Emergency; SUS.

Versão Final Homologada
08/12/2022 12:41

LISTA DE FIGURAS

Figura 1 – Rede de Atenção às Urgências e Emergências.....20
Figura 2 – Protocolo Hematúria.....25
Figura 3 – Protocolo Crise Epiléptica.....29
Figura 4 – Classificação de Wagner.....36
Figura 5 – Diferencia entre animais peçonhentos e não peçonhentos.....38
Figura 6 – Protocolo acidente botrópico.....41
Figura 7 – Escala de Cincinatti.....44
Figura 8 – Protocolo Paralisia de Bell.....51
Figura 9 – A Humanização é a base de tudo.....66

Versão Final Homologada
08/12/2022 12:41

LISTA DE TABELAS

Tabela 1 – Escore Sad Persons.....55
Tabela 2 – Drogas na intubação orotraqueal.....58
Tabela 3 – Drogas utilizadas nas UPAs.....59

LISTA DE QUADROS

Quadro 1 – Critérios Diagnósticos para depressão DSM V.....54

Versão Final Homologada
08/12/2022 12:41

LISTA DE ABREVIATURAS E SIGLAS

AA	Ar ambiente
AAS	Ácido acetil salicílico
AO	Abertura Ocular
ATB	Antibiótico
AVC	Acidente Cerebrovascular
AVCi	Acidente cerebrovascular isquêmico
BAST	Bastonetes
BEG	Bom estado geral
BNFRR	Bulhas normofonéticas e ritmo regular
CA	Câncer
CEEM	Código de Ética do Estudante de Medicina
CR	Creatinina
DM	Diabetes Mellitus
EAS	Elementos anormais do sedimento
EV	Endovenoso
EPIs	Equipes de Proteção Individuais
FC	Frequência cardíaca
FID	Fossa ilíaca direita
HAS	Hipertensão arterial sistêmica
HB	Hemoglobina
HC	Hemocomponentes
HT	Hematócrito
HMPGL	Hospital municipal Padre Germano Luck
ILAE	International League Against Epilepsy
IM	Intramuscular
ITU	Infecção do trato urinário
K	Potássio
KPTT	Tromboplastina parcial ativada
LOTE	Lúcida e orientada em tempo e espaço
LEUCO	Leucócitos
MG	Magnésio
MUC	Medicamentos de uso continuo

Versão Final Homologada
08/12/2022 12:41

MMII	Membros inferiores
MID	Membro inferior direito
MIE	Membro inferior esquerdo
MMSS	Membros superiores
MSD	Membro superior direito
MSE	Membro superior esquerdo
MVUA	Murmúrio vesicular universalmente audíveis
NA	Sódio
NEUTR	Neutrófilos
PA	Pressão arterial
PNH	Política Nacional de Humanização
PS	Pronto Socorro
PLAQ	Plaquetas
PCR	Proteína C reativa
REG	Regular estado geral
RA	Ruídos adventícios
RHA	Ruídos hidroaéreos
RM	Resposta motora
RV	Resposta verbal
SAMU	Serviço de Atendimento Móvel de Urgência
SARS-COVID	Severe Acute Respiratory Syndrome Coronavirus 2
SATO2	Saturação O2
SEG	Segmentados
SIATE	Serviço Integrado de Atendimento ao Trauma em Emergência
SPD	Síndrome do Pé diabético
SVD	Sonda vesical de demora
T	Temperatura
TAP	Tempo de ativação da Protrombina
TEC	Tempo de enchimento capilar
TC	Tomografia computorizada
TVP	Trombose venosa profunda
UBS	Unidade Básica de Saúde
UNILA	Universidade Federal de Integração Latino-Americana

Versão Final Homologada
08/12/2022 12:41

UPA	Unidade de Pronto Atendimento
UR	Ureia
UTI	Unidade de terapia intensiva
VCM	Volume corpuscular médio
VHS	Velocidade de Hemossedimentação

SUMÁRIO

1 INTRODUÇÃO 15

2 DESENVOLVIMENTO.....16

2.1 REDE DE UE 16
2.2 CASOS CLÍNICOS 21
2.2.1 Caso Clínico 1 21
2.2.2 Caso Clínico 2 27
2.2.3 Caso Clínico 3 30
2.2.4 Caso Clínico 4 33
2.2.5 Caso Clínico 5 36
2.2.6 Caso Clínico 6 41
2.2.7 Caso Clínico 7 45
2.2.8 Caso Clínico 8 48
2.2.9 Caso Clínico 9 52
2.2.10 Caso Clínico 10 57
2. 3 PROCEDIMENTOS REALIZADOS..... 60
2.3.1 Suturas: “As feridas que a mentira não cura, a verdade sutura” 60
2.3.2 Retirada dos pontos 62
2.3.3 Coleta de gasometria arterial..... 62
2.3.4 Cateterismo vesical de demora feminino 63
2.4 QUESTÃO PROBLEMA 64
2.5 VIVÊNCIAS DURANTE A PANDEMIA PELA COVID-19 66

3. CONSIDERAÇÕES FINAIS 67

REFERÊNCIAS.....69

Versão Final Homologada
08/12/2022 12:41

1 INTRODUÇÃO

O presente relatório tem como intencionalidade expor, sintetizar e discutir as atividades de um interno na área de Urgência e Emergência SUS, associando conhecimento teóricos e práticos, apresentando assim uma forma sequencial que foram realizadas pelo interno.

Em agosto do ano 2021, a Turma IV após vários desafios tivemos a oportunidade de aprovar o 4to ano e a partir disso ser parte do 9no período e assim ser internos de medicina. Especificamente começamos com o módulo de Urgência e Emergência SUS, onde tivemos a oportunidade de desenvolver especificas atividades em diferentes cenários, como no Pronto Socorro do Hospital Municipal Padre Germano Lauck (HMPGL), nas Unidades de Saúde de Pronto Atendimento (UPAs) João Samek e Dr. Walter Cavalcante Barbosa.

Esses cenários foram de vital importância para contribuir no nosso aprendizado nas atividades práticas, especificamente focados na Urgência e Emergência e que serão relatados ao longo desse relatório, demostrando assim uma troca de conhecimentos e habilidades na minha vida acadêmica e pessoal.

Pessoalmente tive a oportunidade de aprender, desenvolver e vivenciar experiências que serão de suma importância na minha vida especificamente com foco na área de Urgência e Emergência, que com o passar do tempo fara diferença na minha vida futura como médica.

Versão Final Homologada
08/12/2022 12:41

2 DESENVOLVIMENTO

2.1 REDE DE UE

A rede de Urgência e Emergência no município Foz do Iguaçu foi criada exclusivamente para que que as pessoas tenham uma maior disposição e aproveitamento dos serviços de saúde, garantir para eles um atendimento adequado de acorde a sua demanda e sob tudo ter certeza que será avaliado aquele problema e se procurara a resolução do mesmo.

Para ser inseridos dentro do campo de Urgência e Emergência como internos de medicina, é necessário levar em conta em nosso dia a dia às definições que compreendem às Redes de atenção de Urgência e Emergência (U/E), sendo que eles são responsáveis pelo acolhimento, classificação de risco e cuidados nas situações de Urgência e Emergência das pessoas que demandam atendimento por algum sofrimento.

O Conselho Federal de Medicina (CFM) estabeleceu, por meio da Resolução nº 1.451, de março de 1995, os conceitos de “urgência” e “emergência”. A Resolução nº 1.451/95 define URGÊNCIA como “a ocorrência imprevista de agravo à saúde com ou sem risco potencial de vida, cujo portador necessita de assistência médica imediata”. E EMÊRGÊNCIA como “a constatação médica de condições de agravo à saúde que impliquem em risco iminente de vida ou sofrimento intenso, exigindo, portanto, tratamento médico imediato”.

Mas, a partir dessa definição, como é que isso pretende ser alcançado? Conhecendo os componentes da Rede de Urgência e Emergência que integram esse serviço. Sendo eles, Serviço de Atendimento Móvel de Urgência (SAMU), Serviço Integrado de Atendimento ao Trauma em Emergência (SIATE), Unidades de Pronto Atendimento (UPA João Samek e UPA Walter Cavalcante Barbosa), Hospital Municipal Padre Germano Lauck, Hospital Ministro Costa Cavalcanti e Hospital Cataratas, estes componentes trabalham de forma regulada e de porta aberta em especialidades próprias de cada um.

O Serviço Integrado de Atendimento ao Trauma em Emergência 193 é o encargado de assistir pacientes vítimas de traumas aos serviços de meia e maior complexidade. Em Foz do Iguaçu eles regulam esses pacientes mediante um transporte.

Em notícias recentes, dos 4 transportes disponíveis do SIATE, só 2 estão em funcionamento. O Tenente-Coronel do 9º Grupamento de Bombeiros, Antônio Schinda, relatou que de igual forma os atendimentos estão ocorrendo devido a que eles estão com

Versão Final Homologada
08/12/2022 12:41

3 ambulâncias do SAMU devido ao trabalho em parceria, todas as ligações feitas são atendidas e triadas pelo médico.

Seguidamente é acionado o Serviço de Atendimento Móvel de Urgência (SAMU 192) que é o que presta serviço de socorro à população seguindo um modelo francês de atendimento por meio de um transporte composto por médicos, enfermeiros, técnicos em enfermagem e socorristas capacitados especificamente para atendimento de urgência e emergência, nas residências, locais de trabalhos e no público geral. Com o objetivo de realizar desde um atendimento precoce e estabilização dos pacientes no local até a transferência desses pacientes dependendo da complexidade do quadro.

Uma vez atendidos pelo SAMU 192, a primeira porta de entrada basicamente são as Unidades de Pronto Atendimento (UPA 24h), trabalhando 24hs e todos os dias da semana, atendendo casos de meia complexidade entre a Unidade Básica de Saúde e a hospitalar, eles contribuem para que as filas possam ser diminuídas nos hospitais, evitando que os casos que possam ser resolvidos nas Unidades Básicas de Saúde ou nas UPAs preencham filas desnecessárias nos Prontos Socorros (PS) dos Hospitais. No município de Foz do Iguaçu existem 2 UPAs, a UPA Dr. Walter Cavalcanti Barbosa e UPA João Samek, neles são recebidos os pacientes, realizando acolhimento seguido de uma estratificação de risco segundo protocolo de Manchester e atendidos de acordo a sua necessidade.

Classificação de Risco: VERMELHO: EMERGÊNCIA. Atendimento imediato 0 min. LARANJA: MUITO URGENTE. Atendimento praticamente imediato 10 min. AMARELO: URGÊNCIA. Atendimento no máximo 50 min. VERDE: Pouco urgente. Atendimento até 120 min. AZUL: Não urgente. Consulta de baixa complexidade. Atendimento de acordo com horário de chegada, atendimento até 240 min.

De acordo a essa classificação os pacientes são encaminhados nos diferentes setores, como por exemplo nos consultórios, que são divididas em 4 salas. Na sala amarela, denominada ‘observação’ são 2 salas grandes, divididas em observação 1 e observação 2, contando da mesma forma com leitos de isolamento em casos que precisarem. A sala vermelha é 1 sala e composta por 3 leitos e 1 isolamento. E em essa mesma linha, existe uma sala de procedimento, ortopedia e de medicação.

Em experiência particular fiquei inserida por mais tempo na sala vermelha onde chegavam pacientes de emergência que requeriam atendimento imediato, estabilização, monitoramentos contínuos e procedimentos. Quase todos os médicos, foram muito receptivos, sempre contribuindo com nossa formação ensinando e deixando

Versão Final Homologada
08/12/2022 12:41

participar de experiências que seriam enriquecedoras no meu desenvolvimento, ao longo deste modulo onde mais pude adquirir conhecimento foi na sala vermelha, vendo situações extremas de vida até paciente estabilizadas corretamente. Na sala de procedimentos foi onde melhor tive desenvolvimento, toda sutura o procedimento que chegava dependendo do médico eu era encarregada de realizar sempre baixo supervisão dele. Na sala amarela ficavam pacientes em observação, desde aqueles que eram estabilizados na sala vermelha e levados para a amarela ou aqueles que precisavam observação até 24h, precisando ser encaminhados para unidades de alta complexidade. Todos os dias passávamos visitas em cada leito, colhendo história e revisando exames novos que tinham saído para assim poder informar ao médico e discutíamos o caso, foi uma experiência enriquecedora de conhecimento.

Um dos problemas que tinha me reparado com o UPA foi a forma de classificar pacientes, pacientes que precisavam ser classificados em amarelo eram classificados como verdes e pessoas que precisavam ser verdes muitas vezes caiam em amarelo ou vermelho, interferindo assim o lugar de pessoas que muitas vezes se estavam precisando realmente daquele atendimento nesse momento. Outro ponto que me reparei foi dos encaminhamentos, havia casos que precisavam ser encaminhados com suma urgência e relatada a história passo a passo, detalhe por detalhe para o Hospital Municipal Padre Germano Lauck, Hospital Costa Cavalcanti ou Hospital Cataratas eram não aceitos e se perdia bastante tempo e nesse tempo poderia ser evitado muitas coisas.

Da mesma forma acontecia quando não precisava ser encaminhado, eles acabavam encontrando alguma coisa a mais para acrescentar na história, assim eles eram aceitos e acabavam por lentificar o sistema devido a ocupação de leitos e prolongação de internamento. Neste contexto também engloba a tão importante “vaga zero”. No caso de utilizar-se a “vaga zero” em Serviço Hospitalar de Urgência e Emergência superlotado ou sem capacidade técnica de continuidade do tratamento, caberá à equipe médica estabilizar o paciente e, após obtidas as condições clínicas que permitam a transferência, comunicar o fato à regulação, persistindo a responsabilidade do gestor público pela obtenção de vagas para a continuidade do tratamento e, se necessário, com a compra de leitos na forma da lei. (Resolução CFM no. 2077/14). Essa chamada vaga zero é o poder de garantir ao paciente atendimento imediato a pacientes com risco de morte ou sofrimento extremo, uma vez chegado o paciente cabe à equipe acolher, estabilizar e deixar ele em melhores condições clínica de forma que o gestor público terá que ter a responsabilidade de obtenção por uma vaga e garantir a continuidade desse paciente.

Versão Final Homologada
08/12/2022 12:41

Os casos mais complexos e que não possam ser resolutivos nas UBS, UPAs, são derivados para o Pronto Socorro do HMPGL de Foz do Iguaçu, este é o encarregado de atendimento de média e alta complexidade, da mesma forma é referência para os 9 municípios da 9º Regional de Saúde, além disso com uma coisa que fiquei bastante emocionada e orgulhosa foi de que eles não nega atendimento aos países da Tríplice Fronteira. Meu trabalho neste cenário de pratica foi admitir pacientes desde a chegada, discutir o caso com o médico plantonista e seguir o plano construído por 2 médicos. Também tinha o trabalho de participar das visitas diárias realizadas pelo médico titular e de realizar evoluções diárias de vários pacientes, controlando os exames laboratoriais ou de imagem do dia e posteriormente discutir com o médico, explanando assim meu conhecimento sob o tema e aprendendo diariamente coisas novas, levantávamos hipóteses diagnosticas e condutas propostas de maneira que tentávamos resolver o problema do paciente.

Um problema que me reparei nessa área foi que, o tempo máximo de permanência dos pacientes nos Serviços Hospitalares de Urgência e Emergência será de até 24h, após o qual o mesmo deverá ter alta, ser internado ou transferido. (Resolução CFM no. 2077/14). Isso não era bem assim, após estabilizados eles deveriam ser transferidos para observação ou internamentos, na realidade os pacientes eram deixados até 48hs devido à falta de leitos ou muitas vezes eram deixados nos corredores aguardando alguma vaga ser liberada. Vi profissionais bastantes eficientes tentando dessaturar os serviços até aqueles que contribuíam para deixar saturados, não evoluindo a tempo ou fazendo esperar para fazer exames.

Uma das bases mais importantes para ser inseridos nos campos da medicina é entender os pilares que devemos seguir nas áreas para que dessa forma tenhamos uma adequada educação e formação. Um dos pilares mais importantes na vida de um acadêmico de medicina é aplicar o Código de Ética do Estudante de Medicina, que pela devemos agradecer a sua construção devido à participação ativa de faculdades, médicos, estudantes e outros integrantes, que se basearam em formar códigos a partir de artigos que inculcam especialmente em seguir atitudes e princípios dentro da área de medicina.

Nesse Código de Ética do Estudante de Medicina (CEEM) explicitam coisas verdadeiramente importantes em quanto a pratica medica, como por exemplo sigilo aos casos, relação multidisciplinar, respeito ao paciente, qualidade do ensino e aprendizado, prevenir algum tipo de assédio moral, comunicação com os demais integrantes da equipe

Versão Final Homologada
08/12/2022 12:41

e com ela a utilização de diversas plataformas para a comunicação.

Figura 1 – Rede de Atenção às Urgências e Emergências.

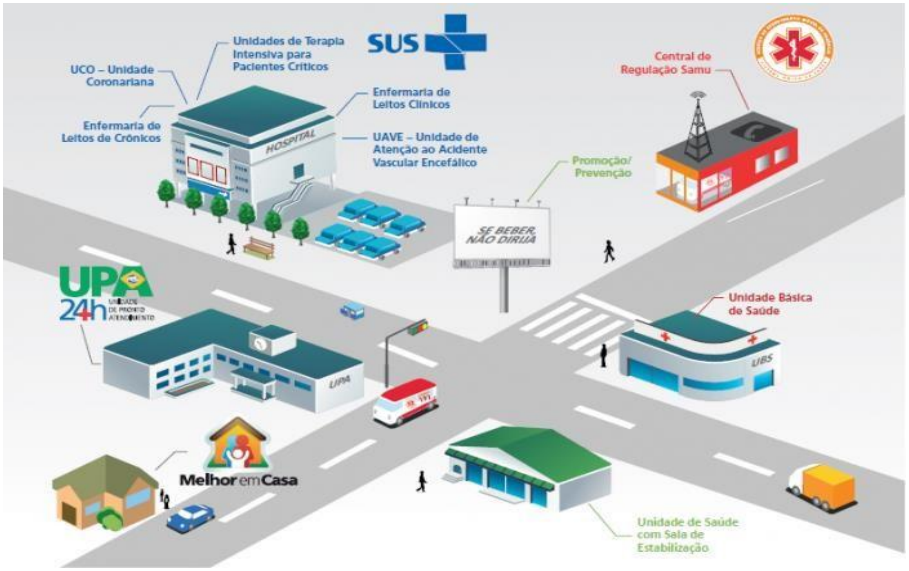

Fonte: Manual Instrutivo da Rede de Atenção às Urgências e Emergências no SUS, 2013.

O estudante de medicina deve estar a serviço da saúde do ser humano e da coletividade, exercendo suas atividades sem discriminação de nenhuma natureza. (Código de ética do estudante de medicina/Conselho Federal de Medicina. – Brasília, DF: CFM, 2018). Promovendo assim dessa forma uma atenção qualificada para todas as pessoas, desde moradores de rua e pessoas de alto status sociais, nesse princípio percebi a importância de tratar no cenário de Urgência e Emergência a todas as pessoas com igualdade, pessoas que pelo simples fato de dar atenção ficavam agradecendo mais de uma vez e isso é uma coisa muito gratificante na vida da pessoa.

Principio nro. IV - Compete ao estudante aprimorar continuamente seus conhecimentos e usar o melhor do progresso científico e de sua formação em benefício dos pacientes e da sociedade. (Código de ética do estudante de medicina / Conselho Federal de Medicina. – Brasília, DF: CFM, 2018). Desde o primeiro dia como interno de medicina, notei que a teoria é a base das práticas, mais as práticas são os que realmente nos torna internos de medicina, uma das coisas mais importantes é adquirir conhecimentos que enriqueçam a nossa vida acadêmica e pessoal e isso foi enriquecido com ter uma base teórica e posteriormente aplicar na prática cotidianamente.

Promover sempre que à saúde é um direito universal para cada pessoa, ao

Versão Final Homologada
08/12/2022 12:41

mesmo tempo contribuímos para desenvolver relações gratificantes entre os trabalhadores e os funcionários e ser participes da criação de ambientes laborais respeitosos, tranquilos, confiáveis e sempre evitando todo tipo de violência, já seja, física, psicológica, dano moral e outros. Lembrar que sempre devemos estar em contra a assédio moral e/ou relações abusivas aos internos, residentes e médicos que estejam dentro da nossa área de trabalho. Levar em conta que todos os dias da nossa vida devemos ser empáticos, sem estimular maus entendidos ou confrontos entre outras pessoas e sobre tudo manter os sigilos dos casos, as observações feitas e cuidar de não divulgar.

Levar sempre em conta e claro o significado de processo saúde-doença, para isso é necessário entender a dimensão do bem-estar. A doença é uma fase de sofrimento, dor e sentimentos que são expressos pelo corpo subjetivo que adoece. A saúde geralmente cursa silenciosamente, não percebemos que temos saúde até que adoecemos, essa experiência faz com que percebamos que tínhamos uma boa saúde antes de adoecer. Então o processo de saúde-doença é um instrumento para apreensão da saúde e da doença levando em conta as distinções entre elas, visando que a doença é vista por nós, trabalhadores da área da saúde e a saúde é vista pelos próprios indivíduos que adoeceram. Tendo em conta esse conceito, podemos utilizar diferentes formas de trocar informações com colegas que podem dar sua opinião sobre certo caso que seja relatado, sempre de forma confidencial.

Cada trabalhador da área de saúde tem um esquema próprio a seguir em cada consulta, como interna de medicina, aprendi que nenhuma pessoa pode julgar a maneira que outra pessoa realiza a história clínica do usuário, se pensamos que não deveria ser de certa forma, cabe a nós trocar em nossa história clínica e não reparar no outro. Em casos de notar que existe certo risco para o outro profissional podemos comentar e tentar avisar, de maneira respeitosa, visando a segurança do outro profissional.

2.2 CASOS CLÍNICOS

2.2.1 Caso Clínico 1

Identificação: C.L.F, feminina, 81 anos, parda, viúva, procedente e residente de Foz do Iguaçu.

Queixa principal: “dor em baixo ventre”.

Versão Final Homologada
08/12/2022 12:41

História da doença atual: Paciente proveniente da UPA, trazida pelo SAMU, devido a quadro de hematúria e anemia grave. Paciente refere que iniciou na noite do dia 17/08/2021 com dor intensa em baixo ventre, tipo cólica e queimação, irradiando para uretra, com piora progressiva, atrapalhando o sono pela noite, associado a disúria, oligúria e hematúria, não foi possível avaliar incontinência, pois realiza em uso de fraldas descartáveis. Há um dia evolui com piora da disúria e hematúria. Paciente relata que a hematúria iniciou há 2 semanas e na mesma semana apresentou episódio de tontura, náuseas e 1 episódio de vômito em pequena quantidade, com melhora espontânea desses sintomas, no entanto, durante as duas últimas semanas também evolui com hiporexia, xerostomia, diversos episódios de febre (não aferidas) acompanhado de tremores e sudorese com remissão dos sintomas ao uso de dipirona, associado a constipação. Nega cefaleia, diarreia, sintomas respiratórios e outros sintomas. Na UPA foram realizados exames que demostraram uma anemia grave (Hb de 5,8), infecção do trato urinário e presença de coagulo na bexiga.

História patológica pregressa: Hipertensão arterial sistêmica (HAS) e Diabetes Mellitus (DM). Histerectomia parcial há 7 anos devido a Câncer (CA) de útero. CA de ovário há cerca de 2 anos, realizou laparotomia exploratória e quimioterapia (sic). Colelitíase há 3 anos. História de artrite séptica há 1 mês. História de litíase renal com realização de reterorrenolitotripsia esquerda + duplo J há um mês (segundo prontuário). Segundo evoluções antigas (julho/2021), fez uso de Ceftriaxona e Clindamicina devido a quadro de infecção do trato urinário (ITU). Nega alergias medicamentosas. Nega tabagismo e etilismo.

Medicamentos de uso continuo (MUC): Hidroclorotiazida, Marevan e Metformina. Paciente não se lembra de todas as medicações, aguardo familiares para demais informações.

Exame físico

Dispositivos em uso: Sonda vesical de demora (SVD) com irrigação vesical contínua

Sinais Vitais: T 36°C PA: 149/65 FC:78 FR: 18 Sat: 97% HGT 103

Ectoscopia: REG, lucida, orientada em tempo e espaço, desidratada +/4+, hipocorada +3/4+, anictérica, acianótica, afebril, eupneica em ar ambiente.

Aparelho Neurológico: Glasgow 15, pupilas isofotorreagentes, motricidade de MMII prejudicada, com maior intensidade em MID, preservada em MMSS; força grau III em MID e IV em MIE, grau IV em MSD e grau III em MSE.

Aparelho Pulmonar: MVUA, sem RA. Sem sinais de esforço respiratório, sem uso de musculatura acessória.

Aparelho Cardiovascular: BRNF, em 2 tempos, sem sopros audíveis. Pulsos radiais e

Versão Final Homologada
08/12/2022 12:41

pediosos cheios e simétricos. Perfusão periférica preservada; TEC < 4s.

Aparelho gastrintestinal: Globoso, RHA +, flácido, sem sinais de peritonismo, com hérnia infraumbilical, doloroso à palpação superficial e profunda em flanco esquerdo e baixo ventre.

MMII: quentes, edema ++/+4, panturrilhas livres sem sinal de empastamento, com dor à palpação em ambos membros.

Diurese em SVD com conteúdo hemático.

Exames laboratoriais complementares:

Hb: 5.10 **//** Ht: 15.80 **//** RDW: 15.90 **//** Leuco: 12.990 **//** Bast: 5% **//** Seg: 85**% //** Neutr: 90% // Plaq: 215.000 **//** Ur: 87 **//** Cr: 1,30 **//** Na: 135 **//** K: 5,3 **//** PCR: 25.6 **//** KPTT: 47.4 **//** TAP INR: 2,88

EAS: hematúria maciça, hemácias > 100/campo, leuco 50/campo, nitrito +, proteinas +++.

Hipótese sindrômica: Síndrome infecciosa; Síndrome do trato urinário; Anemia a esclarecer;

Hipótese diagnostica: Infecção de trato urinário; Anemia grave**;**

Após história clínica da paciente, discuti com o médico pontos mais importantes que nos levaria às possíveis hipóteses diagnosticas que enquadram na paciente. Na anamnese a paciente queixando-se de dor intensa em baixo ventre, tipo cólica e queimação, associado a disúria, oligúria e hematúria que nos últimos dias teve piora progressiva dos sintomas, além disso paciente faz uso de fraldas descartáveis e repetidas infecções urinarias, no exame físico ela apresenta dor em flanco esquerdo e baixo ventre, juntando esses problemas me leva a pensar que minha forte hipótese diagnostica é a Infecção do trato urinário (ITU). Médico plantonista perguntando como cheguei nesse diagnostico e como poderia correlacionar com a paciente nesse momento?

Segundo meu conhecimento devido à módulos anteriores abordaram tal tema sabia que a Infecção do Trato urinário é a presença de patógenos microbianos no trato urinário e que é classificada de acordo com o sitio que afetou, podendo afetar bexiga (cistite), rim (pielonefrite) e na urina (bacteriúria). No caso da paciente classifiquei ela como: ITU complicada devido a que segundo história mórbida pregressa dessa paciente teria vários pontos contribuintes para ajudar a desenvolver tal doença como é mais comum em pessoas idosas (paciente de 81 anos), a Diabetes mellitus (pelo que em pessoas com DM fazem tratamentos com medicações que diminuam níveis de glicose no sangue mais seja

Versão Final Homologada
08/12/2022 12:41

excretada na urina, isso faz que urina seja mais acida e pH vaginal diminua e bactérias proliferem e por fim causar infecções), outro fator importante na história da paciente é a manipulação das vias urinarias devido a ela utilizar fraldas descartáveis, outras pessoas muitas vezes devem fazer a limpeza desse local e não sabemos a salubridade que estão tendo, e por último os sintomas já tinham iniciado há 2 semanas atrás (> 7 dias). Somando a definição e demais comorbidades minha hipótese diagnostica era cada vez mais confirmada.

Um parâmetro importante que me questionei nesse momento foi, onde estaria localizado essa infecção, se seria alta ou baixa? Mais nesse caso ela encaixaria mais numa infecção do trato urinaria na porção baixa, ou seja, uma Cistite, devido aos sintomas iniciaram bruscamente como a disúria, oligúria associada a hematúria, dor suprapúbica e urgência urinaria. Essa hematúria pode acontecer e é mais comum no final do jato urinário. Esses sintomas são agudos e acostumam em acontecer multiplamente. Outros fatores que me fazem pensar que ela possa estar cursando com cistite é a história de 2 episódios prévios de cistite e a urgência miccional.

A conduta que foi tomada no momento foi primeiramente avaliar exames que já tinham solicitado e cada vez minha hipótese era mais acertada, devido a que apresentava elementos anormais do sedimento (EAS) que é quando vier maior ou igual que 10^5 unidades formadoras de colônias por ml, colhida em jato médio e de maneira asséptica.

Outro fato importante e que passamos por desapercebido era que tínhamos a presença de hematúria macroscópica e microscópica, na Urina I havia presença de hemácias >100/campo, leucócitos 50/campo e as proteínas +++. Claramente nessa parte não foi seguido o protocolo de hematúria.

Como o protocolo sugere, se a gente tinha presença de hematúria macroscópica e microscópica devíamos solicitar exames de imagem do trato urinário superior e encaminhar ao urologista e ao mesmo tempo pensar nos fatores de risco para neoplasia, dito que está paciente já tinha um histórico prévio de CA duas vezes, história de ITU recorrentes, sintomas miccionais irritativos. Nosso objetivo teria que se dirigir a buscar outras causas que poderiam estar causando dita hematúria e não fechar com um só diagnostico.

Outro parâmetro importante e que acho que poderia estar bastante relacionado com o caso e ter tido mais relevância nesse momento era a Hemoglobina diminuída (5,10 g/dL), claramente a paciente estava cursando com anemia grave e isso é

Versão Final Homologada
08/12/2022 12:41

devido a que está tendo perda em alguma parte e devemos o quanto antes deter e repor essa perda. Recentemente tem sido aceito, com alto grau de evidência, a indicação de transfusão de CH se níveis de Hb estiverem abaixo de 7 g/dL somente se o paciente não apresentar sinais clínicos de hipóxia tecidual ou sintomas como dor precordial, taquicardia não responsiva a reposição volêmica, etc, mesmo em pacientes de terapia intensiva. (Brasilia, 2015). A Hb estava dentro de um parâmetro de indicação para transfusão, foi realizado 2 concentrados de hemácias e solicitado um novo hemograma.

Figura 2 – Protocolo Hematúria.

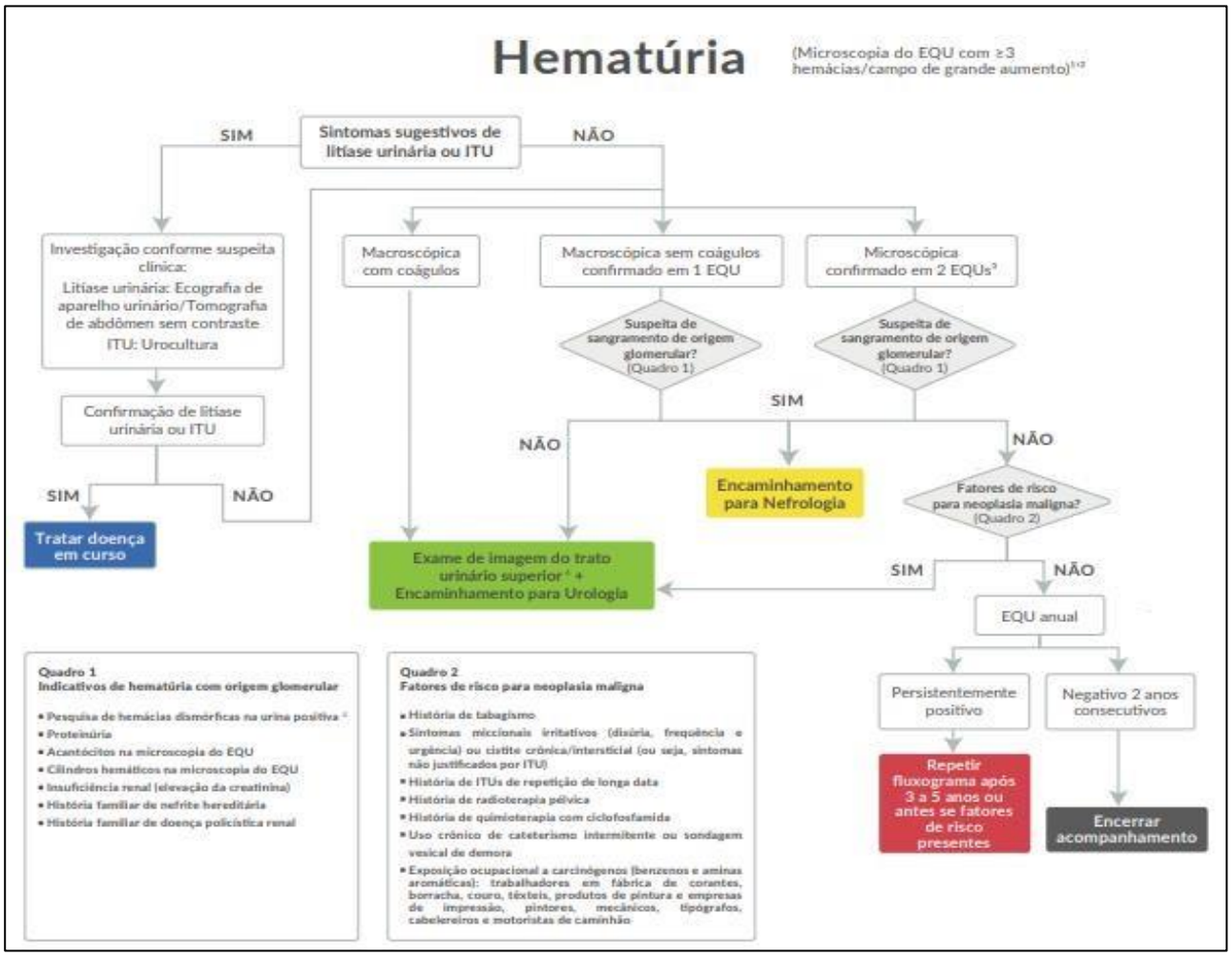

Fonte: Telessaúde – UFRGS (2018).

Um fato importante que nesse momento não foi questionado nem solicitado foi um antibiograma, devido a que paciente já vinha apresentando repetições continuas de infecção e seria importante saber se algumas dessas medicações poderia ter causado resistência e saber qual seria o mais conveniente utilizar.

Com relação ao tratamento e quais medicações seriam utilizadas,

Versão Final Homologada
08/12/2022 12:41

questionei ao médico qual seria a primeira opção de antibiótico (ATB) nesse caso, pois uma das coisas que particularmente tenho muita dificuldade é saber especificamente sob antibioticoterapia, como tem que ser utilizado, como começar, em que dose fazer? Estava em dúvida, ao que ele respondeu iniciado com Cefalosporinas que cobrem tanto gram positivas e gram negativas pois ainda não saiu o resultado da Urocultura e seria bom uma medicação que cobre os dois agentes, a Ceftriaxona foi a medicação de escolha, na dose de 1 g EV de 12/12h, e avaliar após 48 a 72h para ver a evolução do paciente, já que a medicação nesse tempo faria seu efeito. Em caso de o paciente prevalecer com sintomas como febre e piora clinica mudar para outra opção de ATB.

Como diagnostico diferencial poderíamos pensar entre cistite e pielonefrite, no caso seria descartado a pielonefrite devido a que para confirmar tal diagnostico o paciente deve apresentar febre alta, Giordano positivo, dor costovertebral, náuseas e vômitos os quais se encontram negativos na paciente em questão, da mesma forma pode ocorrer leucocitose, elevação da proteína C reativa. Também poderíamos diferenciar das vulvovaginites, litíase renal, apendicite e colecistite aguda.

Com relação a este caso clinico, me deixou com aprendizado de que é uma das infecções mais comumente encontradas nos atendimentos, me deu a necessidade de fazer uma revisão do que é uma infecção do trato urinário, como reconhecer e diferenciar elas, como raciocinar os sinais e sintomas e formular possíveis hipóteses diagnosticas, como as comorbidades contribuem fortemente para infecções oportunistas, protocolo de ITU e de hematúria, anemia grave, indicação de transfusão de concentrado de hemácias e sobre tudo notei meu baixo conhecimento sob antibioticoterapia intra-hospitalar e como isso é bastante importante na hora de realizar tratamento com eles o que me deu naquela hora esse interesse por correr atrás e saber mais profundamente sobre esse tema. Mais no final me senti feliz porque de acordo com a história clinica consegui formular a hipótese diagnostica e resultou ser acertada, os exames que tinham solicitado estavam de acordo com meu aprendizado em anos anteriores, e por sobre tudo o médico me fez sentir bastante importante e escutada discutiu comigo, ensinou e corrigiu coisas que estavam vagas na minha cabeça.

E por fim construímos o seguinte plano terapêutico para a paciente: solicitamos exames laboratoriais e culturas, prescrevemos Ceftriaxona e observar piora clínica porque se não der certo poderíamos escalonar para Tazocim caso piora clínica e manter em cuidados até melhora dessa paciente.

Versão Final Homologada
08/12/2022 12:41

2.2.2 Caso Clínico 2

Identificação: E.M.A, feminina, 39 anos, parda, separada, procedente e residente de Foz do Iguaçu.

Queixa principal: Crise convulsiva no domicílio.

História da doença atual: Paciente trazida a partir do domicílio pelo SAMU, acionado por quadro de crise convulsiva. Na chegada da equipe do SAMU, paciente encontra-se em crise convulsiva do tipo tônico clônico generalizada, com perda de consciência, da postura, desvio ocular, extensão do pescoço e pernas, flexão do antebraço e, dessaturação e respiração ruidosa, associado à presença de espasmos musculares generalizados e perda de esfíncteres. Realizado Diazepam 01amp e Fenitoína 02amp e colocado O2 em cateter nasal com estabilização do quadro. Discutido com a mãe da paciente e relatada pela mesma, refere quadro de epilepsia com tratamento regular com Depakene 250mg 12/12h e Fenitoína 100mg 12/12h. Refere que recentemente, cerca de 4 meses atrás, paciente suspendeu por conta própria a dose da tarde de ambos os medicamentos e que desde então, apresenta crises de ausência de curto período e crises convulsivas leves. Nega sintomas respiratórios, febre, náuseas e vômitos.

História Patológica Pregressa: Histórico de epilepsia. Em outubro/2019 permaneceu na UTI devido à crise de mal epiléptico. Nega alergias medicamentosas.

Medicamentos de uso continuo: Depakene e Fenitoína, atualmente em uso irregular.

História familiar: Nenhum histórico de doenças neurológicas na família. Mãe hipertensa e tratamento regular.

Hábitos de vida: Nega tabagismo e alcoolismo. Nega prática de atividades físicas. Refeições acorde ao menu da casa, geralmente macarrão, carne, arroz.

Exame Físico:

Ectoscopia: REG, agitada, desorientada, hidratada, anictérica, acianótica, eupneica em AA

Sinais Vitais: T° 35.9 FC 100 FR: 20 PA: 89/60 HGT: 112 SpO2: 96%

Aparelho neurológico: Glasgow 11/15, pupilas isofotorreagentes, mobilizando os 4 membros. Sem sinais meníngeos;

Aparelho Cardiovascular: BNFR 2T, sem sopro audível, TEC 4seg, pulsos periféricos presentes;

Aparelho Pulmonar: MVUA presentes, sem ruídos adventícios, sem uso de musculatura acessória;

Versão Final Homologada
08/12/2022 12:41

Aparelho Gastrintestinal: flácido, RHA presentes, indolor na palpação superficial e profunda. Sem sinais de irritação peritoneal e sem visceromegalias;
MMII: sem presença de edemas, panturrilhas livres, pulsos presentes e simétricos.
Hipótese sindrômica: Síndrome neurológico, síndrome epiléptico;
Hipótese diagnostica: Crise epiléptica generalizada tônico clônica.

No momento em que a paciente chega no PS do HMPGL, o SAMU relata a história e rapidamente são acionados os profissionais de maneira que seja realizada uma abordagem boa e rápida na paciente. Junto com o médico plantonista começamos a escutar a história passada pelo médico do SAMU, a primeira coisa que me chamou a atenção e que seria um forte fator de risco foi que a paciente fazia uso de medicações antiepilépticas e abandonou o tratamento devido a amigas falarem que tais medicações levariam a desenvolver depressão futuramente, isso me deixou muito abatida devido a que as pessoas falam sem ter fundamentação e não dimensionam o mal que podem fazer para outra pessoa.

Seguidamente e com ajuda da história clinica segundo relatado, a paciente apresentou subitamente perda de consciência, da postura, desvio ocular, extensão do pescoço e pernas, flexão do antebraço e, dessaturação e respiração ruidosa, associado à presença de espasmos musculares generalizados e perda de esfíncteres. Então sentei cabeça e pensei, segundo a Liga Internacional Contra a Epilepsia (ILAE – International League Against Epilepsy) uma crise epiléptica é a aparição transitória de sinais e sintomas clínicos provocados por uma atividade anormal e excessiva neuronal. Escutando esses sinais e sintomas era mais obvio na minha cabeça que se tratava de uma crise generalizada do tipo tônico clônica, por apresentar as contrações musculares mantidas seguidas de aquelas contrações sejam alternadas por breve relaxamento, rítmicas e repetitivas.

Quando a paciente chegou no serviço ela se encontrava em fase pós-ictal, apresentando-se sonolenta, confusa, mais em períodos mostrava-se agitada e chorosa queixando-se de dores musculares, tanto que passado 30 min após sua chegada tive que ser restrita ao leito devido a que nos momentos que acordava ficava com agitação psicomotora tentando tirar os aparelhos médicos.

Uma coisa que gostei muito e notei foi que o protocolo foi seguido corretamente pelo o pessoal do SAMU, eles seguiram certinho quando se tem uma crise epiléptica. Notei que quando a equipe do SAMU chegou na casa do paciente rapidamente começou a realizar a estabilização inicial, realizaram ABCDE, monitorização e

Versão Final Homologada
08/12/2022 12:41

oxigenoterapia em cânula nasal devido a que tinham dúvida se paciente tinha broncoaspirado, conseguiram acesso venoso, realizaram glicemia capilar (para descartar hipoglicemia) e coletaram história com acompanhante. Utilizaram rapidamente os medicamentos de primeira linha que foi o Benzodiazepínico, 1 ampola de Diazepam 5mg/ml, passado 5min e crise não cessou então foram para o Antiepiléptico, utilizando 3 ampolas de 50mg/ml, conseguindo assim estabilizar a paciente. Uma coisa que o médico do SAMU me explicou nesse momento e que foi um ensinamento bastante importante na minha vida foi que não deve ser infundida rapidamente a fenitoina porque pode causar arritmias cardíacas ou uma rápida hipotensão no paciente.

Figura 3 – Protocolo Crise Epiléptica

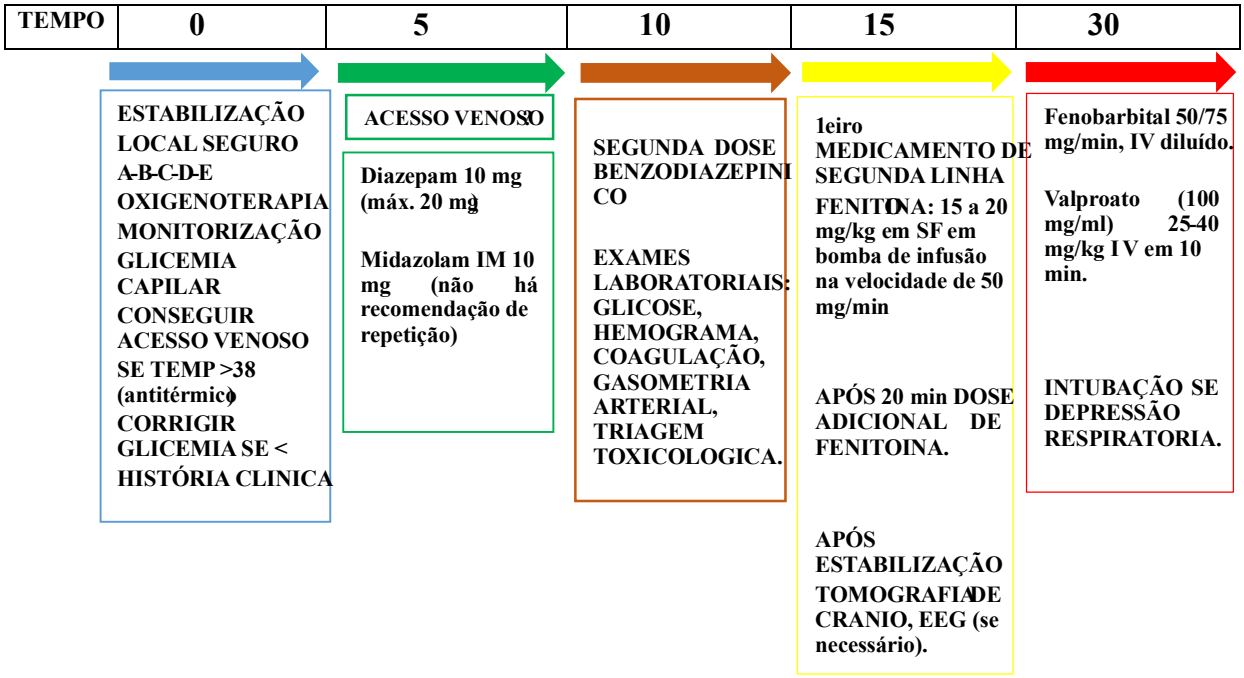

Fonte: Elaborado pela autora.

Comecei a fazer a admissão da paciente e uma coisa que discordei no momento do médico plantonista e que não seguia a ordem do protocolo foi sobre solicitar exames laboratoriais, questionei ao médico se solicitaria exames laboratoriais ao que respondeu que a gente já tinha uma hipótese do porquê aconteceu essa crise e era o abandono do tratamento, então que seria desnecessário solicitar exames laboratoriais, mais desde meu ponto de vista teria sido útil solicitar exames como hemograma, creatinina, ureia, PCR, sódio, potássio, cálcio, magnésio, para tentar descartar algumas outras causas

Versão Final Homologada
08/12/2022 12:41

metabólicas assim como especifica o protocolo. Com respeito ao Tomografia Computorizada de crânio ambos concordamos que ajudaria em algum esclarecimento e solicitamos esse exame e aguardaríamos o parecer do médico neurologista.

Nesse momento podemos ter diagnostico diferencial de sincope e estado pós-ictal, pois no estado pós-ictal a paciente encontra-se com muita confusão mental, fadiga, agitação psicomotora, sonolência e dores musculares. Na sincope essa confusão mental não acostuma a ser prolongada e abalos musculares são mais breves. Da mesma forma que eventos não epilépticos de origem psicogênico, causas metabólicas, transtornos dos movimentos.

Este caso foi de bastante aprendizado na minha vida acadêmica e profissional que cada dia vem crescendo no cenário de Urgência e Emergência, como aprendizado nesse dia pude ver: Crise epiléptica na sala de emergência, seguimento do protocolo de Crise epiléptica, manejo clinico do paciente em urgência e emergência, uso das medicações antiepilépticas, diagnostico diferencial entre outras doenças.

Uma vez nossa paciente estabilizada e controlada a crise, junto com medico organizamos o seguinte plano terapêutico: suporte clínico, prescrevemos Fenobarbital 200mg IM, Haloperidol 01 amp IM, Diazepam 10mg 01amp EV, solicitamos TC de crânio e tórax.

2.2.3 Caso Clínico 3

Identificação: G.S, feminina, 41 anos, parda, separada, procedente e residente de Foz do Iguaçu.

Queixa principal: “dor nas costas”.

História da doença atual: Paciente da entrada no serviço, relatando que há 4 dias começou com dor lombar do lado esquerdo com piora progressiva, tipo cólica, de forte intensidade 8/10 na escala de dor, continua, que irradiava para região suprapúbica, negando fatores de melhora, associado a disúria, oliguria e piúria. Relata ter procurado atendimento no UPA no mesmo dia, onde foi prescrito Paracetamol, Dipirona e Ibuprofeno, fez uso da medicação e não houve fatores de melhora do quadro. Há 3 dias começou com febre aferida de 39° acompanhado de náuseas. Ontem deu retorno ao UPA por piora do quadro álgico e 1 episódio de vômito, onde foi transferida para nosso serviço (HMPGL).

Interrogatório sintomatológico: Nega sintomas respiratórios, sincope, cianose.

Versão Final Homologada
08/12/2022 12:41

História patológica pregressa: Há 3 anos relata mesmo episódio, onde teve o diagnóstico de cálculos renais. Nega medicação de uso continuo e alergias medicamentosas.

Exame físico:

Sinais vitais: T° 36.9 FC 76 FR: 18 PA: 120/90 SpO2: 98%

Aparelho neurológico: LOTE, Glasgow 15, sem sinais meníngeos, tônus musculares e sensibilidade preservada, pupilas isocóricas isofotorreagentes.

Ectoscopia: BEG, hipocorada +/4+, anictérica, acianótica, afebril, eupneica em AA. Aparelho cardiovascular: BNFRR em 2T, sem sopro audível, pulsos periféricos presentes e simétricos, TEC <3s.

Aparelho pulmonar: MVUA presente, sem ruídos adventícios, sem uso de musculatura acessória.

Aparelho gastrintestinal: Abdome plano, RHA presentes e normais, doloroso na palpação superficial e profunda na região suprapubica e no flanco esquerdo, ausência de visceromegalias. Giordano + do lado esquerdo.

Extremidades: MMII sem edemas, panturrilhas livres, sem sinal de empastamento.

Exames laboratoriais complementares: Hb: 9,60 // Ht: 29,00 // VCM: 77,33 // Leuco: 16.670 // Bast: 28% // Seg: 58% // Neutr: 86% // Plaq: 289.000 // PCR: 29,5

Hipóteses sindrômicas: Síndrome urológica, síndrome renal, síndrome infecciosa.

Hipóteses diagnosticas: Urolitíase, litíase renal.

Analisando quadro clinico da paciente, dor lombar do lado esquerdo, tipo cólica, forte intensidade, que irradia para região suprapúbica, acompanhado de febre, disúria, oligúria e piúria. Ao exame físico Giordano positivo e um histórico de cálculos renais imediatamente pensei que algum problema há no sistema geniturinário. Outra coisa que me chamou muito a atenção foi que o espectro clinico da paciente foi muito variável, oscilando entre períodos assintomáticos e sintomáticos, desde que descobriu os cálculos teve períodos oscilantes.

Minha primeira hipótese foi que tudo esse quadro clinico teria que ver com os cálculos renais antigamente descobertos, mas eu mesma me questionei porque esse cálculo estaria ocasionado essa série de sinais e sintomas? Será que ele está no rim ou se deslocou para algum segmento das vias urinarias que está causando alguma inflamação? Relembrando o módulo de Sistema geniturinário de semestre anteriores. Essa cólica renal estaria sendo causada pela obstrução do trato urinário superior provocado pelos cálculos

Versão Final Homologada
08/12/2022 12:41

no caminho do rim até a bexiga, essa hiperpressão a esse nível faz com que se desenvolva a sintomatologia dolorosa da paciente, como essa dor era nas fossas lombares baixas e irradia-se para os flancos ou fossas ilíacas, meu intuitivo me dizia que os cálculos se encontrariam no ureter e isso desenvolveria uma urolitíase.

Como os sintomas me indicavam um diagnóstico, devíamos de começar a ir trás os exames para poder conferir aquele diagnostico, devíamos começar a pedir exames de imagem dos rins, ureteres e bexiga, que devem ser realizados para confirmar a presença desses cálculos e avaliar se há sinais de obstrução urinaria, minha sugestão foi realizar uma TC de abdome total e pelve, nesse caso para avaliar o tamanho e a localização do cálculo para a partir dele considerar alguma indicação cirúrgica ou não. O tamanho do cálculo é importante devido a que cálculos <5mm passam espontaneamente e não requerem de cirurgias, e o tratamento escolhido é o conservador. Os cálculos >5mm de diâmetro tem uma diminuição progressiva para a passagem. Junto a isso o médico solicitou exames laboratoriais, em caso dele estavam alterados os leucócitos que demostravam alguma complicação infecciosa, do mesmo modo foi solicitado Urocultura para ver que microrganismo estaria sendo o causante do ITU concomitantemente.

Com relação ao tratamento nesse momento mais que nada, o paciente só queria que a dor passe devido a que ela era muito intensa e uma coisa que aprendi graças ao médico é que a Butilescopolamina com dipirona sódica por via EV, tem efeitos anticolinérgicos sobre a musculatura lisa e serve de analgésico rapidamente. Ele também prescreveu Ceftriaxona devido a que tínhamos associado uma ITU.

Uma coisa que eu não tinha conhecimento é que há indicação do implante duplo J no qual é colocado um tubo que se estende desde a bexiga até o rim, com objetivo de manter o fluxo adequado da urina em casos de obstrução por algum cálculo.

Como diagnostico diferencial podíamos pensar em cólica biliar, pancreatite, pielonefrite, infecção urinaria ou mais gravemente uma disseção de aorta, aneurisma abdominal ou até sepse.

Pontos importantes nesse caso clinico foi: dar uma revisão sob anatomia e fisiologia do sistema geniturinário e como eles conectados desenvolvem a sintomatologia, manejo de um paciente com dor intensa, tratamento conservador e cirúrgico na Urolitíase.

E por fim construímos o seguinte plano para a paciente: solicitamos hemoculturas, indicação para implantação de duplo J, prescrevemos Ceftriaxona, analgesia com dipirona e tramadol de resgaste se necessário, mantemos em observação no Pronto Socorro.

Versão Final Homologada
08/12/2022 12:41

2.2.4 Caso Clínico 4

Identificação: A.A.K, masculino, 69 anos, branco, casado, procedente de Alemania e residente de Foz do Iguaçu.

Queixa principal: “dor nos pés”.

História da doença atual: Paciente trazido pelo SAMU, transferido da UPA, da entrada no serviço, refere histórico recente (há 4 semanas na data de: 06/08) amputação do pé direito, abarcando a região do 2do pododáctilo ao 5to pododáctilo do lado direito, desbridamento cirúrgico em pé esquerdo na região do hálux. Atualmente apresenta sinais flogísticos, rubor, calor e edema, associado a prurido e lesões descamativas. Segundo prontuário a amputação foi feito no Paraguai, desde então refere dor de forte intensidade em ambos pés com início da lesão no pé diabético D há 1 ano e meio e lesões necróticas há 2 meses; e lesões necróticas no pé E há 3 meses. Nega febre, náuseas, vômitos, sintomas respiratórios, diarreia. Diurese presente em SVD e evacuações normais.

Interrogatório sintomatológico: Nega sintomas respiratórios, sincope, cianose.

História familiar: Mãe diabética falecida; Pai falecido por CA de próstata (segundo prontuário).

História patológica pregressa: DM, HAS (com tratamento irregular). Revascularização de miocárdio há 6 anos (SIC). Nega tabagismo, ex-etilista há 6 anos. Nega alergia medicamentosa.

MUC: Não sabe relatar os nomes. Conforme prontuário UPA Morumbi: Losartana 100mg (1xdia), Metformina 820 (2xdia), Carvedilol 25 (2xdia), Xarelto 20mg (1xdia).

Exame físico:

Sinais vitais: T 36,2 // FC: 80 // FR: 20 // PA: 166/68 // HGT: 112 // SatO2: 98%

Aparelho neurológico: LOTE, Glasgow 15, sem sinais meníngeos, dificuldade na mobilização, pupilas isocóricas isofotorreagentes.

Ectoscopia: BEG, hipocorado 2+/4+, desidratado 3+/4+, anictérico, acianótico, afebril no momento, eupneico em AA.

Aparelho cardiovascular: BNFRR em 2T, sem sopro audível, pulsos periféricos presentes e simétricos, TEC 4s.

Aparelho pulmonar: MVUA presente, sem ruídos adventícios, sem uso de musculatura acessória. Presença de cicatriz em mediastino (apêndice xifoide à fúrcula) por histórico de revascularização do miocárdio.

Aparelho gastrintestinal: Abdome globoso, RHA presentes e normais, indolor na palpação

Versão Final Homologada
08/12/2022 12:41

superficial e profunda, ausência de visceromegalias, sem sinais de irritação peritoneal.
Extremidades: MMII com edemas 2+/4+. Em MIE presença de cicatriz cirúrgica (desbridamento) coberto com tecido fibroso e área necrótica no local. Em MID presença de cicatriz cirúrgica com grande quantidade de tecido fibrótico contendo alguns pontos necróticos e presença de secreção purulenta. Panturrilhas livres, sem sinal de empastamento.
Hipótese sindrômica: Síndrome metabólica, síndrome do pé diabético.
Hipóteses diagnósticas: Pé diabético**.**

No momento em que foi aberto o curativo para que a gente olha-se como estava a pós cirurgia, levamos uma grande sopresa devido ao estado em que estavam esses pés, o médico me explicou que a amputação dos dedos foi muito mal feita devido a que são foram amputados os pododáctilos e que geralmente essas cirurgias para que não aconteçam estas complicações teriam que abarcar mais do que os pododáctilos.

Nesse momento comecei a pensar que as amputações dos MMII são geralmente decorrentes de complicações das doenças crônicas metabólicas como a diabetes, além daquelas que ocorrem em traumas e outros. É muito comum guiar ao paciente diabético para se cuidar de não se machucar, quando são machucados minimamente isso poderia trazer complicações severas e chegar até uma amputação ou desenvolver à Síndrome do Pé diabético (SPD).

Essa SPD, é uma doença crônica que afeta o sistema cardiovascular onde qualquer lesão no pé causa complicações como ulceras diabéticas e evolui se não tratada para uma amputação parcial ou total. Ela é uma tríade de polineuropatia diabético + deformidades + trauma são os fatores determinantes para o pé diabético, geralmente começa com por uma ulceração que se complica para uma infecção e evolui finalmente para necrose e amputação do membro. Geralmente todas estas complicações estão associadas a um mal controle da glicose, quando fui falar com o paciente ele tinha relatado que ele não fazia uso das medicações para diabetes devido a que ele ‘curou da diabetes’, questionei o porquê teria abandonado o tratamento onde ele insistiu várias vezes com que a diabetes dele tinha se curado por si só e que as medicações já não estariam fazendo falta.

Segundo a Sociedade Brasileira de Endocrinologia e Metabologia 70% das cirurgias para amputação dos membros inferiores no Brasil têm como causa o diabetes mal controlado, é importante explicar ao paciente a importância de manter taxa glicêmica sob

Versão Final Homologada
08/12/2022 12:41

controle e fazer exames anuais para evitar complicações. Na neuropatia diabética é comum a perda de sensibilidade dos membros inferiores, afetando geralmente os dedos e outras áreas, então os diabéticos eles se machucam e não sentem e isso evolui posteriormente para uma infecção e gangrena desenvolvendo o risco de amputação, somado a isso a diabetes afeta a circulação sanguínea devido ao estreitamento das artérias e veias, isso leva a uma diminuição da oxigenação e nutrição dos tecidos.

Eu fui questionar o paciente se há 1 e meio atrás quando começaram as lesões ele não teria feito algum autoexame, de observar os pés com frequência ou se não solicitou ajuda de alguma pessoa para que possa realizar essa autoavaliação, mais o paciente era meio confuso então não podia ser colhida a informação corretamente. Mais é importante destacar isso ao paciente, que seja feita autoavaliação ou com auxílio de outra pessoa para verificar se há existência de alguma ferida, rachaduras, alterações na pele ou das unhas, também a limpeza dos pés é muito importante, lavar sempre, secar corretamente sob tudo entre os dedos, hidratar sempre a pele, exceto entre os dedos e nunca caminhar descalço.

Questionei ao médico com relação à cirurgia que foi feita e qual seria o tratamento correto nesse momento, ele começou explicando que o objetivo dessa cirurgia é eliminar os tecidos necróticos, fechar a lesão, estabilidade funcional e revascularização tissular, mais a área onde será feita a cirurgia tem que ter limites como o compromisso vascular, extensão da infecção (que no caso do paciente não foi respeitada), o paciente apresentava segundo nosso conhecimento uma lesão aberta quando lhe foi realizado a cirurgia, que é aquela lesão localizada no pé do paciente, onde há perda do epitélio que se estende através da derme e os tecidos mais profundos, o próximo passo é localizar a zona anatômica (retropé, mediopé, antepé), outro passo é calcular o tamanho da ferida como sua longitude, a extensão e ancho para assim ver a profundidade, extensão da lesão, presença ou não de infecção ou de gangrena.

Nesse momento, o nosso foco principal era tratar a infecção e inflamação que teria ocorrido como complicação da amputação e desbridamento de ambos pés. Foi optado por realizar exames laboratoriais, de imagem para definir se havia infecção em tecidos mais profundos, hemoculturas e solicitar avaliação do cirurgião vascular para que dê sua opinião sobre a cirurgia realizada.

Com relação à Ceftriaxona e Clindamicina associada, o médico e eu classificamos ele com uma severidade moderada no qual há presença de >2 manifestações de inflamação (dor, eritema, edema, calor, secreção purulenta, associado a celulite, >2cm

Versão Final Homologada
08/12/2022 12:41

de extensão ao redor da lesão, abcessos profundos, gangrena, então a medicação de escolha foi associar Ceftriaxona + Clindamicina, já que a Clindamicina é efetiva em tratamento de infecções Estafilocócicas complicadas da pele e partes brandas, cobre aeróbios e anaeróbios. Por último, o médico prescreveu Diazepam devido a que em certos momentos o paciente apresentava agitação, no qual queria descender da cama, caminhar ou ir embora, para melhor precaução passamos Diazepam se necessário.

Figura 4 – Classificação de Wagner.

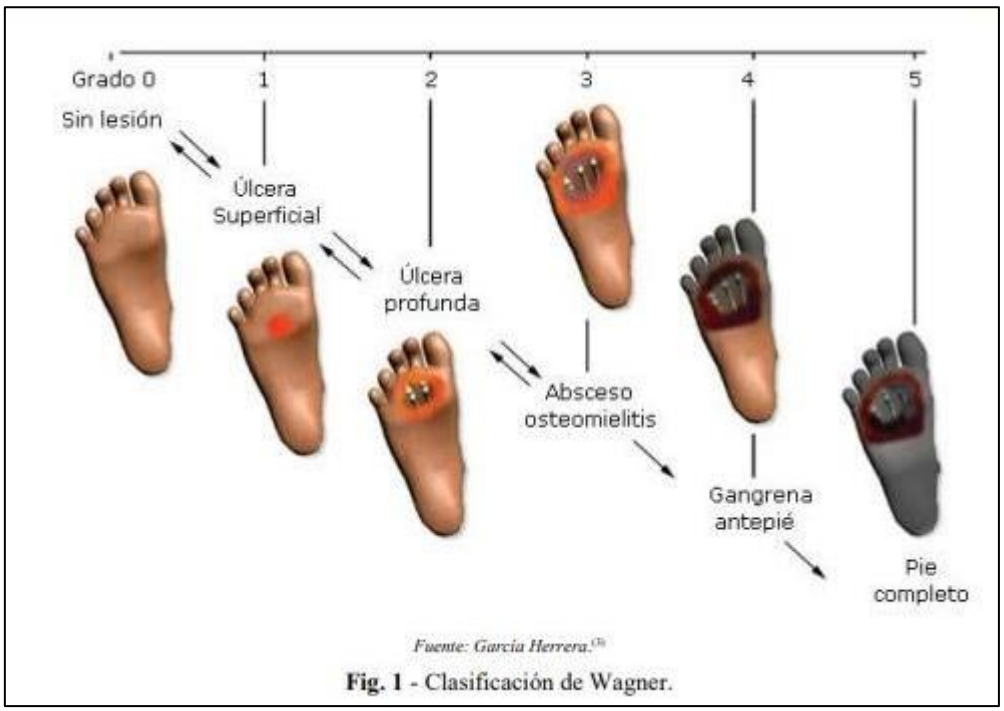

Fonte: Revista Cubana de Angiologia e Cirurgia Vascular. 2020;21(2): e157

Neste caso absorvi o conhecimento de: Diabetes mellitus, Síndrome do pé diabético, consequências de cirurgias mal feitas, importância do autocuidado, importância de uma correta orientação pós amputação, auxílio de uma equipe multidisciplinar para orientá-los nos cuidados.

Construímos o seguinte plano: Solicitar ECG, Raio-x de tórax, Raio-x do pé D e E, Hemocultura; Prescrevemos Ceftriaxona + Clindamicina; solicitamos avaliação do cirurgião vascular; Reconciliação com medicações cardiovasculares; manter índices glicêmicos.

2.2.5 Caso Clínico 5

Versão Final Homologada
08/12/2022 12:41

Identificação: M.S.A, feminino, 62 anos, parda, casada, procedente e residente de São Miguel do Iguaçu.

Queixa principal: “picada de cobra”

História da doença atual: Paciente proveniente de São Miguel do Iguaçu, encaminhada a nosso serviço por acidente ofídico há 2 horas, acometendo o MSD, com local de ferimento o dedo médio da mão direita, apresentado dor de forte intensidade, que irradiava para todo o membro, em uma escala 9/10, não sabendo relatar fatores de melhora e piora, associado a hematoma, rubor, calor e edema até o terço distal do antebraço. Relata que aproximadamente 40 min após a picadura procurou atendimento.

Interrogatório sintomatológico: Nega febre, náuseas, vômitos, sintomas respiratórios, sincope, cianose.

História patológica pregressa: Nega comorbidades, MUC e alergias medicamentosas.

Exame físico:

Sinais vitais: T 36 // FC: 65 // FR: 18 // PA: 115/63 // HGT: 168 // SatO2: 94% **Ectoscopia:** BEG, normocorada, hidratada, anictérica, acianótica, afebril no momento, eupneica em AA.

Aparelho neurológico: LOTE, Glasgow 15, sem sinais meníngeos, pupilas isocóricas isofotorreagentes.

Aparelho cardiovascular: BNFRR em 2T, sem sopro audível, pulsos periféricos presentes e simétricos, TEC 3s.

Aparelho pulmonar: MVUA presente, sem ruídos adventícios, sem uso de musculatura acessória.

Aparelho gastrintestinal: Abdome globoso, RHA presentes e normais, indolor na palpação superficial e profunda, ausência de visceromegalias, sem sinais de irritação peritoneal.

Extremidades: MMSS D com ferimento em base do 3ero pododáctilo com sinais flogísticos no local, rubor, calor, presença de edema 4+/4+ até o terço distal do antebraço. MMII sem edemas, panturrilhas livres, sem sinal de empastamento.

Exames laboratoriais complementares: Ph: 7,43 // Pco2: 33,50 // Po2: 100 // HCO3: 22,10 // Lac: 18,30 // Hb: 13,90 // Ht: 41,70 // VCM: 89,48% // RDW: 14,10 // Leuco: 8.650 // Seg: 91% // Neutro: 93% // Plaq: 241.000 // Ureia: 25 // Creat: 0,40 // Na: 151 // K: 4,3 // Mg: 1,6 // PCR: 0,8 // EAS: amarelo citrino // KPTT: 30seg // INR: 1,34.

Hipótese sindrômica: Acidente por animais peçonhentos.

Hipótese diagnostica: Acidente botrópico.

Versão Final Homologada
08/12/2022 12:41

Nesse momento, na tomada de plantão, uma cobra estava num pote junto com a maca de uma senhora, já tinha corrido o comentário de que um acidente ofídico ocorreu e ela tinha sido transferida de São Miguel do Iguaçu para nosso estabelecimento (HMPGL), como existe muitas espécies de serpentes muitas delas são consideras peçonhentas e se não tratadas com tempo elas levam a morte. A maioria dos acidentes deve-se a serpentes do gênero Bothrops (nesse caso foi uma Urutu-cruzeira).

É muito importante saber se a serpente é venenosa ou não, se no possível, saber identificar, ou seja, perguntar à paciente se eles viram o orifício entre o olho e a narina que muito frequentemente está nas peçonhentas.

Figura 5 – Diferencia entre animais peçonhentos e não peçonhentos.

Fonte: Tudo sobre ciência, 2018.

Nesse momento, comecei a pensar qual seria o mecanismo pelo qual o veneno seria espalhado no corpo e porque causaria todos os sintomas, então lembrando às estudadas do passado, lembrei que o mecanismo de ação da fisiopatologia ocorre em 3 fases: proteolítica, coagulante e hemorrágica. Essa atividade inflamatória aguda local

Versão Final Homologada
08/12/2022 12:41

corresponde onde foi a picada de cobra, então esse veneno começa a liberas citocinas com atividade inflamatória; por outra parte o médico solicitou coagulograma devido a que o veneno possui capacidade de ativar fatores de ativar fatores de coagulação sanguínea, ocasionando assim o consumo de fibrinogênio e formação de fibrina intravascular, induzindo a incoagulabilidade sanguínea e o médico queria descartar que isso aconteça e por último a atividade hemorrágica são atribuídos especialmente a componentes específicos denominados hemorragias, elas são inibidoras da agregação plaquetária e rompem a integridade do endotélio vascular.

Em um segundo momento o médico pediu para classificar a paciente em quanto a gravidade do acidente, comecei a estudar mais profundo de como seria classificada, mais para isso o membro onde foi picado teria que ser dividido em segmentos:

- O 1er segmento é a mão o pé;
- O 2do segmento: ½ distal do antebraço/perna;
- O 3eiro segmento: ½ proximal do antebraço/perna;
- O 4to segmento: ½ distal do braço/coxa;
- O 5to segmento: ½ proximal do braço/coxa.

LEVE: o edema é restrito ao local da picada (um segmento), ausência de manifestações locais e manifestações sistêmicas, tempo de coagulação normal até 10 min.

MODERADO: extensão do edema para outros segmentos (dois segmentos), às manifestações locais consistem em equimose e sangramento local, mais com ausência de manifestações sistêmicas, o tempo de coagulação é normal ou até prolongado (10 a 30 min);

GRAVE: o edema é até a raiz do membro (+ de três segmentos), às manifestações locais são hematoma e necrose, às manifestações sistêmicas apresentam-se com hematúria, gengivorragia, sangramento digestivo, hipotensão, choque e insuficiência renal, o tempo de coagulação é incoagulável (>30 min).

Cheguei na conclusão que o caso seria classificado como moderado, devido a que o edema estava presente desde o pododáctilo até o terço distal do antebraço, tinha presença de equimose e sangramento, mais tinha ausência de manifestações sistêmicas e o INR dentro de parâmetros normais.

Com relação aos exames solicitados, o médico me explicou que o Tempo coagulação solicitamos mesmo na ausência de alterações locais evidentes ou manifestações sistêmicas, devido a que ele pode dentro dos parâmetros normais, prolongado ou incoagulável, com relação ao hemograma podemos ter leucocitose com

Versão Final Homologada
08/12/2022 12:41

neutrofilia e desvio à esquerda e trombocitopenia, mais no caso da paciente não deu alterações nos parâmetros. Ureia e creatinina foram solicitados por suspeita de comprometimento renal. E por último a Urina I foi solicitado devido a que pode se ter hematúria, proteinúria e hemoglobinúria, os quais estavam ausentes na paciente.

Como diagnostico diferencial é muito importante saber o tipo de acidente que foi para saber que tipo de soro terá que ser utilizado no momento, por exemplo o acidente botrópico é aquela divisão de leve a grave descrita anteriormente, o acidente laquético é mais característico quando o quadro local está presente acompanhado de hemorragia e até manifestações vagais. No acidente crotálico há alterações neuroparalíticas, mialgia e mioglobinúria ou oligúria. E no acidente elapídico são potencialmente graves até o risco de levar a uma insuficiência respiratória.

Com relação ao protocolo para acidente botrópico foi seguido corretamente, fizemos contato com o Ciatox, eles relataram que fizeram uso de 6 ampolas de antiofídico e nesse momento pensei que foi de grande importância classificar a gravidade do paciente devido a que disso depende o número de ampolas que serão administradas no paciente. No caso da paciente, foi classificada de moderada gravidade então poderia ser feito de 5 a 8 ampolas, podendo o não ser diluída em SF ou glicosado ao 5%. Durante essa infusão e nas primeiras horas, o paciente em todo momento deve ser monitorizado mesmo pelas reações do veneno e alguma reação do antiveneno, sempre fazer exames laboratoriais que indiquem que todo está dentro dos parâmetros esperados. Em caso de a gravidade ser leve, poderia ser utilizado de 2 a 4 ampolas e no caso grave poderia ser utilizado até 12 ampolas. Diante desse cenário seguimos ao pé da letra o protocolo adaptado para o caso.

O médico optou por colocar antibiótico devido a que há presença de sinais clínicos de infecção e a medicação de escolha foi a Cefaxolina em D1/D3. Também resolveu por manter a paciente baixo monitoramento até 72hs após a picada.

Este caso me deixou conhecimentos bastantes importantes, como: Acidente ofídico por animais peçonhentos, como contato com o Ciatox, protocolo de atendimento e tratamento, classificação da gravidade, exames laboratoriais de importância em acidente botrópico, atenção em manifestações sistêmicas que podem evoluir para uma gravidade em uma sala de emergência.

O seguinte plano foi elaborado: Manter hidratação, sintomáticos e profilaxias; controlar a diurese; prescrever Cefaloxina D1/D3; solicitar Coagulograma, TGO, TGP; observação por

Versão Final Homologada
08/12/2022 12:41

72hs após ponderar alta.

Figura 6 – Protocolo acidente botrópico.

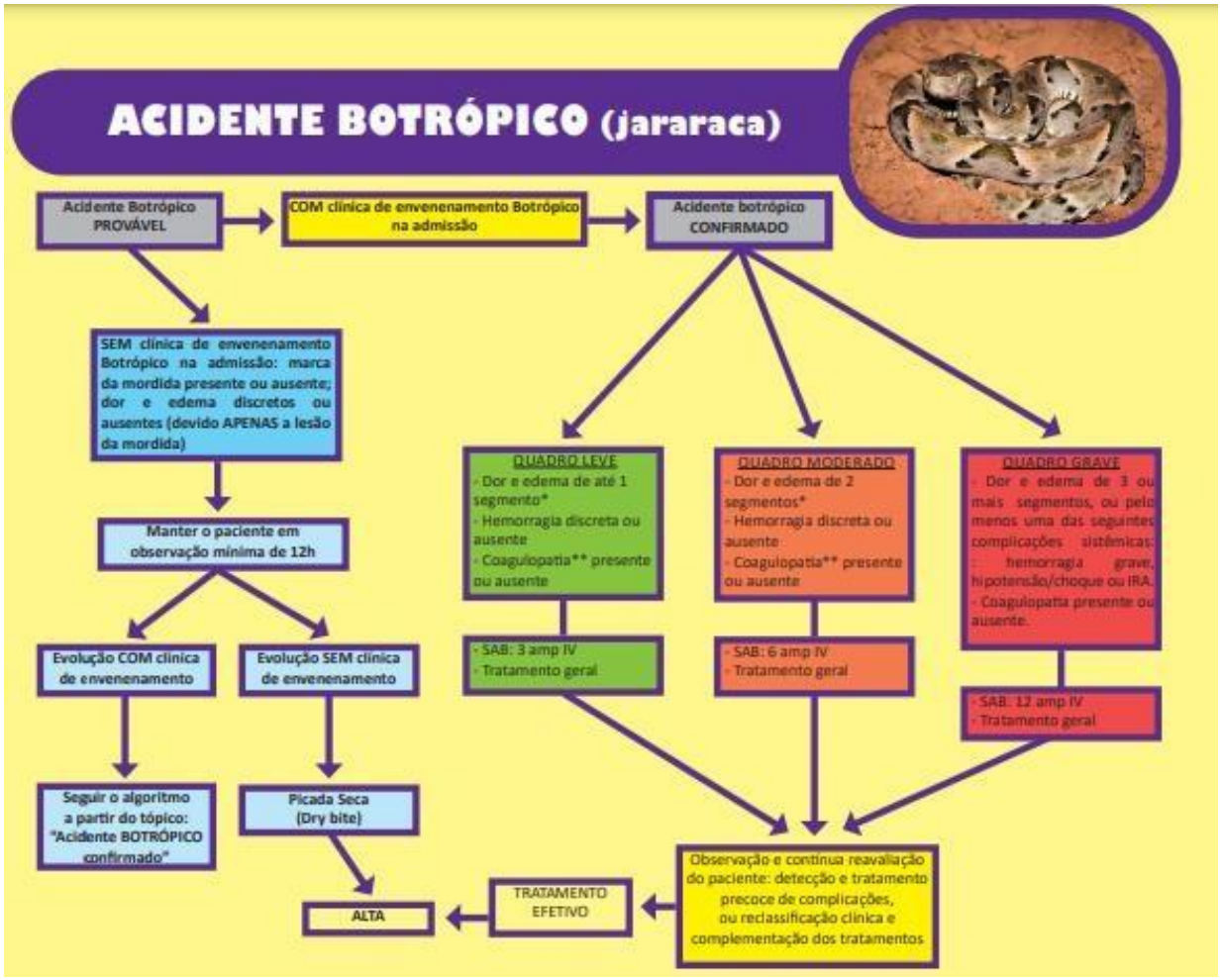

Fonte: Ofício Circular nº 02 de 2014 - CGDT/DEVIT/SVS/MS e Nota Informativa nº 25 de 2016 - CGDT/DEVIT/SVS/MS.

2.2.6 Caso Clínico 6

Identificação: J.B.M, masculino, 53 anos, pardo, casado, procedente e residente de Foz do Iguaçu.

Queixa principal: “dor de cabeça”**.**

História da doença atual: Paciente trazido pelo SAMU, relata que há 1 dia deu início com um quadro de cefaleia, de maneira súbita, na região frontoparietal, de forte intensidade, em uma escala 9/10, fez uso de medicações Ibuprofeno e Paracetamol e sem melhora do quadro álgico, não sabe relatar fatores de piora ou melhora, o quadro associa-se a disartria

Versão Final Homologada
08/12/2022 12:41

e amnesia dissociativa. Hoje procurou atendimento no UPA, onde apresentou 1 episódio de crise convulsiva e estabilizado com Diazepam 01 ampola, segundo a acompanhante. Imediatamente foi transferido para o HMPGL.

Interrogatório sintomatológico: Nega febre, náuseas, vômitos, perda da consciência, dispneia e outros sintomas.

História patológica pregressa: Hipertenso com uso de MUC (não sabe relatar o nome) e parou por conta própria há 1 ano. Endarterectomia carotídea há 12 anos por diagnostico de tumor nas carotídeas. Síndrome do Pânico tratado com Alprazolam 0,5 1x dia. Alcoolista pesado (várias garrafas todos os dias). Nega tabagismo e alergia medicamentosa.

Exame físico:

Sinais vitais: T: 36.8 // FC: 95 // FR: 20 // PA: 205/132 // SatO2: 98%.

Ectoscopia: MEG, normocorado 1+/4+, desidratado 2+/4+, anictérico, acianótico, afebril no momento, eupneico em AA.

Aparelho neurológico: Glasgow 13/15 (AO 4, RV 4, RM 5), confuso, desorientado, sem sinais meníngeos, pupilas isocóricas isofotorreagentes, desvio de rima para o lado esquerdo, disartria.

Aparelho cardiovascular: BNFRR em 2T, sem sopro audível, pulsos periféricos presentes e simétricos, TEC 3s.

Aparelho pulmonar: MVUA presente, sem ruídos adventícios, sem uso de musculatura acessória.

Aparelho gastrintestinal: Abdome plano, RHA presentes e normais, indolor na palpação superficial e profunda, ausência de visceromegalias, sem sinais de irritação peritoneal.

Extremidades: Motricidade voluntaria e sensibilidades preservadas em ambos membros superiores como inferiores, tônus musculares sem alterações. MMII sem edemas, panturrilhas livres, sem sinal de empastamento.

Exames complementares laboratoriais: Leuco: 15.150 // Seg: 85% // Neutro: 96% // Plaq: 252.000 // K: 3.3 // Urina I: amarelo claro, Leuco: 32/campo, hemácias: 10/campo.

Hipóteses sindrômicas: Síndrome neurológica. Acidente cérebro vascular.

Hipóteses diagnosticas: Acidente cérebro vascular isquêmico, acidente cérebro vascular hemorrágico.

Analisando o caso clinico: Na chegada de um paciente hipertenso com tratamento irregular, alcoolista pesado, que se apresenta com cefaleia súbita e intensa, associado a desvio de rima, disartria e amnesia dissociativa, só conseguia pensar em um diagnóstico nesse momento que era um Acidente Cerebrovascular (AVC) síndrome

Versão Final Homologada
08/12/2022 12:41

caracterizada pelo início agudo de um déficit neurológico o qual demostra um compromisso focal do Sistema nervoso central e o resultado é o transtorno da circulação cerebral, a partir do meu conhecimento sabia que existia de origem isquêmica ou hemorrágica e nesse momento era muito importante definir qual é a origem, isso poderia ser definido graças a exames de imagem que devíamos solicitar, devido a que os dois são de emergência medica e é importante reconhecer eles rapidamente para fornecer o tratamento adequado e tentar deixar a pessoas com menos sequelas.

Rapidamente ao encontrar-nos com um paciente nessa situação devemos ativar o protocolo mais recente de AVC, pessoal do SAMU deve aplicar o protocolo de atendimento pré-hospitalar, monitorar sinais vitais, checar glicemia (pois hipoglicemia pode causar sinais focais e simular um AVC), manter a permeabilidade das vias aéreas e ventilação e ligar rapidamente para o médico plantonista do Pronto Socorro (PS).

Uma vez chegado no PS, os encargados de ativar o protocolo é o pessoal de plantão no PS, segundo o protocolo desde a chegada do paciente devemos aplicar a triagem neurológica + monitoramento + ECG, realizamos avaliação medica e aplicamos escalas que nos ajudariam rapidamente a avaliar o quadro clinico, é sob tudo saber especificamente o horário de começo desse quadro, tudo isso foi feito em 10 min, que é o tempo que o protocolo assigna. A partir do minuto 15 solicitamos TC de crânio sem contraste com caráter de urgência e avaliação do neurologista urgente, até 30-45 minutos o resultado deve estar pronto e ele deve definir o diagnóstico e decidir conduta terapêutica.

Com relação a PA, segundo protocolo recomenda-se evitar o tratamento da pressão arterial elevada nas primeiras 24 horas do AVCI, exceto nos casos com níveis pressóricos extremamente elevados (pressão sistólica > 220 mmHg ou pressão diastólica > 120 mmHg) e naqueles com alguma condição clínica aguda que requeira redução pressórica (isquemia miocárdica, insuficiência renal, insuficiência cardíaca descompensada e dissecção de aorta). (American Heart Association, 2019). No caso do paciente tivemos que diminuir devido a que a PAD ultrapassava o limite, PA estava em 205/132, e a temperatura axilar não devia ultrapassar 37.5°C.

Sem perder tempo devia ser coletada a história clínica e dirigida sem perder o foco, com forme relato os sintomas tinham iniciado há 24hs (no período da manhã), então enquadrava na classificação como ACV agudo, no exame físico tive a oportunidade poder aplicar a Escala de Coma de Glasgow o qual pontuava 13/15 (AO4, RV4, RM5) e Escala Cincinatti, escala muito útil para diagnostico diferencial e se presença de 1 sinal de alerta dos 3 sinais ele é forte sugestivo de ACV.

Versão Final Homologada
08/12/2022 12:41

Figura 7 – Escala de Cincinatti.

Fonte: Telessaúde-UFRGS (2018) adaptado de Manual de rotinas para atenção ao AVC, MS (2013).

Aplicando essa escala, era obvio que o paciente apresentava alterações no sorriso e na fala, devido a que a rima estava desviada para o lado esquerdo e apresentava disartria, o outro sinal se encontrava normal dentro do esperado. Então com 2 sinais alterados minha hipótese diagnostica era cada vez mais confirmada. Ademais disso pude notar sinais de alerta alterados como: dificuldade súbita de falar e compreender a fala, cefaleia súbita intensa sem causa aparente.

Além dessa escala, aplicamos a Escala de NIHSS que consiste em uma avalição quantitativa dos déficits neurológicos relacionados com o AVCi, o resultado dele foi de 20 pontos.

Passado 30 min a anelada TC de crânio demostrava que se trataria de um AVC isquêmico, observa-se área de hipodensidade irregular córtico-subcortical no lobo temporal esquerdo, com discretos ramos vasculares densos sugerindo AVC isquêmico agudo, ateromatose calcificada nas carótidas internas, porção cavernosa. Nesse momento tudo era claro e seguindo acorde protocolo devíamos de começar com o tratamento sem perder tempo, segundo o protocolo o tratamento de recanalização deve ser iniciado até 4,5 hs após o início dos sintomas, mais infelizmente o tempo já tinha ultrapassado, tendo vista que os sintomas já começaram a um dia, ou seja, maior que 24hs. Segundo os critérios de inclusão para o tratamento trombolítico são: AVCi até 4,5h de evolução, TC de crânio demostrando isquemia (excluir hemorragias) e um controle rigoroso da pressão arterial. Para os critérios de exclusão do tratamento trombolítico são: Uso de anticoagulante ou INR >1,7, uso de heparina com TTPA prolongado, plaquetas <100.000, quadro clinico sugestivo de HSA, AVCi ou TCE grave nos últimos 3 meses, PAS >185 ou PAD >110 mmHg, melhora rápida dos sinais neurológicos e sinais neurológicos discretos ou isolados, história

Versão Final Homologada
08/12/2022 12:41

de hemorragia intracraniana espontânea, Glicemia <40 ou >400 mg/dl, crise convulsiva no início do quadro, Infarto agudo de miocárdio nos últimos 3 meses, presença de aneurisma cerebral, gravidez.

Na parte do tratamento, o protocolo é especifico falando que devemos manter pacientes em emergência ou em UTI com o objetivo de receber tratamento integrado, baseado em protocolos e rotinas. Paciente foi monitorizado cardiovascular e pressórico visando sempre manter a PA em faixas normais, fizemos profilaxia trombolítica com Heparina subcutânea 5000 ui 1 ampola é um anticoagulante que inibe a coagulação por potencializar a ação de antitrombina III, prescrevemos AAS 100 mg/dia 1 comprimido ao dia é um antitrombótico que inibe a agregação plaquetária, Clopidrogel 75 mg 2 comprimido ao dia por ser um inibidor de agregação plaquetária e reduz riscos ateroscleróticos, Dipirona 1g 1 ampola, Hidroclorotiazida 25 mg 1 comprimido ao dia, Losartana de 50 mg, sinvastatina 20 mg 2 comprimido ao dia e Omeprazol para profilaxia gástrica.

Este caso clinico contribuiu bastante para meu conhecimento acadêmico e futuramente profissional, como saber fazer manejo inicial do paciente grave, AVC como emergência medica e doença silenciosa, AVC isquêmico, ativação do protocolo de AVC, diagnostico precoce e redução de sequelas, tempo é ouro no AVC (tempo máximo para atendimento), medidas diagnosticas, medicações no AVCi, tratamento de recanalização, escala de Cincinatti e de NIHSS, critérios de inclusão e exclusão de tratamento antitrombolítico, tratamento neurointensivo.

Diagnostico diferencial: acidente cerebrovascular hemorrágico, trombose venosa cerebral, epilepsia, tumores cerebrais, infecções, distúrbios tóxicos-metabólicos, hematoma subdural, encefalite, encefalopatia hipertensiva, trauma crânio encefálico, sincope, encefalopatia de Wernicke.

E por último foi organizado o seguinte plano: Manter PAS <140 mmHg; manter glicemia entre 120-180; prescrever dipirona de horário para controle de temperatura; Solicitar TC de crânio de controle para dia seguinte; manter profilaxia gástrica e sintomáticos; vigiar padrão neurológico.

2.2.7 Caso Clínico 7

Identificação: A.L, masculino, 55 anos, pardo, casado, procedente e residente de Foz do Iguaçu.

Versão Final Homologada
08/12/2022 12:41

Queixa principal: ‘não estou me sentindo bem’

História da doença atual: Paciente relata que há 8 dias no final da tarde começou com quadro de mal-estar geral, calafrios, febre não aferida e cefaleia frontal, na madrugada começou com estranha sensação no MID, edema, prurido intenso, dor que irradiava para o quadríceps, fator de piora ao ficar de pé e não sabe relatar fatores de melhora, nesse momento fez uso de Dipirona de 6/6h sem melhoria do quadro. Há 7 dias procurou atendimento no UPA, onde relata que foi avaliado pelo médico de plantão e recebeu receita com (Benzetacil, Dipirona e Ibuprofeno) porém não conseguiu tomar as medicações devido a um erro na prescrição. No dia seguinte procurou atendimento na UBS e recebeu a receita com as mesmas medicações. Há 3 dias houve uma piora do quadro clinico, relata um golpe na panturrilha direita onde notou o começo de uma bolha, nesse mesmo dia retornou ao UPA e estouraram a bolha, fazendo assepsia e curação no local.

Interrogatório sintomatológico: Nega perda da consciência, dispneia e outros sintomas.

História patológica pregressa: Hipertensão Arterial Sistêmica, Diabetes e Doença renal crônica (porém não sabe relatar qual doença). 2 episódios anteriores de erisipela (há menos de 3 anos).

Medicamentos de uso continuo: Insulina NPH, Regular, Metformina, Losartana, Hidroclorotiazida, Espironolactona, Besilato de Anlodipino, Atorvastatina, Ciprofibrato, Ácido Acetil Salicílico.

Cirurgias previas: Flebectomia dos MMII (não sabe relatar há quantos anos). Facectomia há 2 anos.

História social: Nega alcoolismo e tabagismo. Relata alergia a cefalexina.

Exame físico:

Sinais vitais: T° 36.4 // FC: 80 // FR: 20 // PA: 150/101 // HGT: 86 // SPO2: 97%.

Ectoscopia: BEG, normocorado, desidratado 1+/4+, anictérico, acianótico, afebril no momento, eupneico em ar ambiente.

Aparelho neurológico: Glasgow 15/15, orientado. Pupilas isocóricas isofotorreagentes. Sem sinais de irritação meníngea.

Aparelho cardiovascular: Bulhas normofonéticas em 2 tempos, sem sopro audível, pulsos periféricos presentes e simétricos, TEC 3s.

Aparelho pulmonar: Murmúrios vesiculares universalmente audíveis presentes, sem ruídos adventícios, sem uso de musculatura acessória.

Aparelho gastrintestinal: globoso, depressível. Ruídos hidroaéreos presentes em todos os focos de ausculta. Normotimpânico. Doloroso na palpação superficial na FID. Sinal de

Versão Final Homologada
08/12/2022 12:41

Blumberg e Rovsing negativos. Não palpo massas ou visceromegalias. Sem sinais de irritação peritoneal.

Extremidades: Motricidade voluntaria e sensibilidades preservadas em ambos membros superiores, tônus musculares sem alterações. MID com placa eritematosa, calor, rubor, edema 4+/4+, infiltrada e dolorosa, presença de diversas bolhas. MIE sem alterações.
Pulso pedial palpável, filiforme.

Hipótese sindrômica: Erisipela.

Hipóteses diagnosticas: Erisipela, Celulite, Trombose venosa profunda, flebite.

Para ser sincera em um primeiro momento quando escutei história do paciente com histórico de hipertensão, diabetes e apresentado forte desconforto no MID, ao exame MID com edema e sinais flogísticos (calor, rubor, edema) a primeira coisa que pensei foi que se poderia tratar de uma Trombose venosa profunda (TVP), mais analisando cautelosamente pensei que a trombose geralmente apresenta uma coloração mais difusa, sem definir bordes e o tom dele é mais escuro e geralmente dentro da área afetada como nas bordas e este segue o trajeto da veia afetada e acompanhado de empastamento ocasionado pelo trombo, mais no caso do paciente a área estava com placa eritematosa bem delimitada, presença de calor, rubor, edema 4+/4+, infiltrada e dolorosa, presença de diversas bolhas.

Essa diferenciação nesse primeiro momento era crucial devido a que se não se tratava de uma TVP, mais poderia ser erisipela ou celulite. Até nesse momento o Dr. perguntou para mim há uma coisa bem características entre elas e você tem que me falar, nesse momento foi um desafio importante para mim, comecei a pensar e falar para ele que erisipela é um distinto tipo de celulite cutânea superficial, é aquela reação inflamatória que atinge além da derme ao tecido celular subcutâneo ou seja panículo adiposo e há um grande envolvimento dos vasos linfáticos. Além disso a circulação venosa e linfática encontra-se debilitadas e a diferença entre o tecido inflamado e o normal são claramente notadas. A diferença da celulite que é o processo que atinge derme profunda e nem sempre há uma clara distinção entre o tecido infectado e não infectado.

Segundo Sociedade Brasileira de Dermatologia a principal bactéria envolvida é o Streptococo beta-hemolítico grupo A, mais outras bactérias também podem ocasionar erisipela mais raramente como Staphylococcus aureus. Estas bactérias são oportunistas e tendo uma porta de entrada no organismo do indivíduo devido a ruptura da integridade da derme que pode ser ocasionado por ferimentos cutâneos traumáticos ou alguma picada de insetos, entre outros, as bactérias aproveitam e penetram na pele,

Versão Final Homologada
08/12/2022 12:41

atingindo as camadas cutâneas inferiores e se espalham com grande velocidade, mecanismo patológicos são ativados para gerar uma resposta na invasão. Devemos levar em conta que condições fisiológicas e circulatórias locais assim como a condição imunológica do paciente são papeis fundamentais para contribuir ao desenvolvimento da doença.

O médico explicou para mim que o quadro clinico era bem sugestivo de Erisipela, paciente começou com um mal-estar geral, calafrios, febre, astenia e fadiga, mesmo sem ter sinais iniciais na pele. Na anamnese do paciente ele relata que esses mesmos sintomas apareceram antes dos sinais e sintomas no membro inferior, mais seguido desses sintomas apareceu os achados locais no MID como sensação de inchaço, avermelhamento, dor e calor, ou seja, sinais flogísticos típicos da erisipela, mais neste caso ele veio acompanhado de bolhas.

Nesse momento tivemos clareza que a clínica é soberana e definitivamente se tratava de uma Erisipela. Estava na hora de solicitar exames complementares que nos levassem a corroborar cada vez mais nossa hipótese e os exames que solicitaríamos me pareciam os adequados, aqueles que nos dariam respostas as nossas dúvidas. Solicitaríamos hemoculturas para ver que agente é o responsável, hemograma para ver se apresenta leucocitose neutrofílica que poderia ser um critério diagnostico na erisipela, Proteína C reativa (PCR) e Velocidade de Hemossedimentação (VHS) que geralmente estariam aumentados mais não são específicos de erisipela.

Com relação ao tratamento, medico optou por utilizar antibioticoterapia com Clindamicina devido a que ele é contra a maioria das bactérias e anaeróbios gram positivas e alguns aeróbios gram negativos. Também deixamos profilaxia para ulcera de stress e profilaxia para TVP devido a que não estava sendo movimentada a perna há alguns dias.

Esse caso foi muito interessante desde o ponto de estudar e aprofundar sob: erisipela e sua definição, diferenciação entre TVP, erisipela, celulite; uso de antimicrobianos, humanização com o paciente.

2.2.8 Caso Clínico 8

Identificação: S.M.G, feminino, 58 anos, parda, casada, procedente do Paraguai e residente de Foz do Iguaçu.

Queixa principal: “tive uma forte dor de cabeça”.

História da doença atual: Paciente relata que ontem à noite iniciou com episódios de

Versão Final Homologada
08/12/2022 12:41

vertigem, cefaleia intensa, na região frontal à direita, do tipo em aperto, sem irradiação, fazendo uso de Ibuprofeno em casa e sem melhora do quadro álgico. Informa que durante a madrugada apresentou piora do quadro e começou a sentir formigamento na face do lado esquerdo, pela manhã o filho percebeu que a paciente começou a apresentar desvio de rima labial à esquerda, associada a episódios hipertensivos o que fez que procurarem atendimento hospitalar. Paciente relata que aproximadamente há uma semana ter percebido mal-estar geral, alteração do sono e ansiedade.

Interrogatório sintomatológico: Nega febre, perda da consciência, dispneia e outros sintomas.

História patológica pregressa: Hipertensão Arterial Sistêmica, Diabetes e transtorno da ansiedade.

Medicamentos de uso continuo: Sinvastatina 20mg (0-0-1); Glibenclamida 5mg (1-0-1); Losartana 50mg (1-0-1); Metformina 500mg (1-1-1); Clonidina 0,1mg (1-0-1); Ácido Acetil Salicílico (0-1-0); Insulina NPH 26 UI pela manhã, 16 UI pela noite; Insulina Regular 5 UI antes de cada refeição.

Cirurgias previas: Câncer de mama e mioma uterino.

História social: Nega alcoolismo e tabagismo. Nega alergia medicamentosa.

Exame físico

Sinais vitais: T° 36.2 // FC: 60 // FR: 18 // PA: 167/80 // HGT: 190 // SPO2: 98% **Ectoscopia:** BEG, hipocorada +/4+, desidratada 1+/4+, anictérica, acianótica, afebril no momento, eupneica em ar ambiente.

Aparelho neurológico: Glasgow 15/15, orientada em tempo e espaço. Pupilas isocóricas isofotorreagentes. Sem sinais de irritação meníngea. Paralisia de hemiface a esquerda, desvio de rima labial a esquerda. Força motora preservada em ambos membros superiores e inferiores.

Aparelho cardiovascular: Bulhas normofonéticas em 2 tempos, sem sopro audível, pulsos periféricos presentes e simétricos, TEC <3s.

Aparelho pulmonar: Murmúrios vesiculares universalmente audíveis presentes, sem ruídos adventícios, sem uso de musculatura acessória.

Aparelho gastrintestinal: abdome semi globoso, com diástase do reto abdominal, flácido. Ruídos hidroaéreos presentes em todos os focos de ausculta. Normotimpânico. Indolor na palpação superficial e profunda. Sinal de Blumberg e Rovsing negativos. Não palpo massas ou visceromegalias. Sem sinais de irritação peritoneal.

Extremidades: Motricidade voluntaria e sensibilidade preservadas em ambos membros

Versão Final Homologada
08/12/2022 12:41

superiores e inferiores, tônus musculares sem alterações. Pulso pedial palpável e simétricos. Sem edemas, panturrilhas livres, sem sinais de empastamento.

Hipótese sindrômica: Síndrome neurológica.

Hipóteses diagnosticas: Acidente cérebro vascular isquêmico, acidente cérebro vascular hemorrágico, Paralisia facial central, Paralisia de Bell.

Discussão do caso clinico: A partir da sintomatologia da paciente, cefaleia em aperto, vertigem, paralisia da hemiface e desvio de rima a primeira coisa que pensei foi poderia se tratar de um acidente cérebro vascular (AVC). Mais uma coisa chamativa era que os membros superiores e inferiores se encontravam dentro da normalidade, não tinham nenhuma alteração.

A primeira coisa em ser feita seria realizar uma TC de crânio e descartar se definitivamente se tratava de um AVC e começar a tratar o quanto antes. O resultado era que a TC de crânio veio dentro da normalidade e não tinha nenhuma alteração que justificasse que se trataria de algum AVC.

Nesse momento como interna de medicina percebi a importância de conhecer diagnósticos diferenciais das doenças, porque se não se tratava de um AVC teria que ser algum diagnostico diferencial dentro do sistema neurológico. Primeiramente analisamos rapidamente, paciente apresenta cefaleia intensa, na região frontal à direita em aperto, na madrugada apresentou formigamento na face e desvio de rima labial à esquerda e fato importante é que nenhum momento apresentou déficits motores e sensitivos em membros superiores e inferiores.

Medico falou, pensemos... se não há envolvimento dos membros e só da face quer dizer que há envolvimento provavelmente do nervo facial que é o encarregado da inervação dos músculos da expressão facial, da mesma forma ele tem fibras parassimpáticas das glândulas lacrimais, salivares e da língua. Então explicou que a gente se encontrava diante de uma paralisia facial, mais devíamos diferenciar entre Paralisia facial central ou periférica. Mais como fazemos isso? Um aprendizado importante nesse caso foi que a diferença entre uma Paralisia facial central é que ela só atinge a metade inferior da face, em tanto que não há fraqueza na metade superior e a lesão encontra-se no hemisfério cerebral contralateral e não no nervo em si. Em relação à paralisia facial periférica ou mais conhecida como Paralisia de Bell, há paralisia facial total ou parcial, unilateral de toda musculatura facial, ocasionado por envolvimento do nervo facial, nessa há fraqueza tanto na metade superior e inferior da face e pensando na paciente ela estava com desvio da comissura labial, incapaz de elevar a sobrancelha e não fechava o olho

Versão Final Homologada
08/12/2022 12:41

completamente.

Com relação ao exame físico me pareceu que formos bem especifico, pedimos à paciente que feche os olhos (fechamento incompleto), que de um sorriso (desvio de rima), que levante as sobrancelhas (não levanta do lado afetado) e o mais característico é o sinal de Bell que é o deslocamento do globo ocular para cima aumentando a fenda palpebral o que nos permite visualizar a esclera com o movimento fisiológico do olho. Mais além disso não esquecemos de fazer exame neurológico completo, otoscopia e palpação da parótida, com o fim de descartar outras causas na paciente.

Adentrando-nos aos exames complementares, o mais correto e interessante foi a Tomografia Computorizada (TC) de crânio, que nos guiaria completamente a um diagnóstico, excluindo assim outros. Ao fim desse caso foi solicitado 2 TC de crânio com 24hs de intervalo entre eles. Os demais exames, como hemograma e leucograma vieram dentro do padrão da normalidade. Além disso solicitamos exames para medir triglicerídeos, colesterol (HDL e LDL), creatinina, eletrólitos e tempo de ativação da protrombina, que nos ajudaria a excluir outras causas.

Figura 8 – Protocolo Paralisia de Bell.

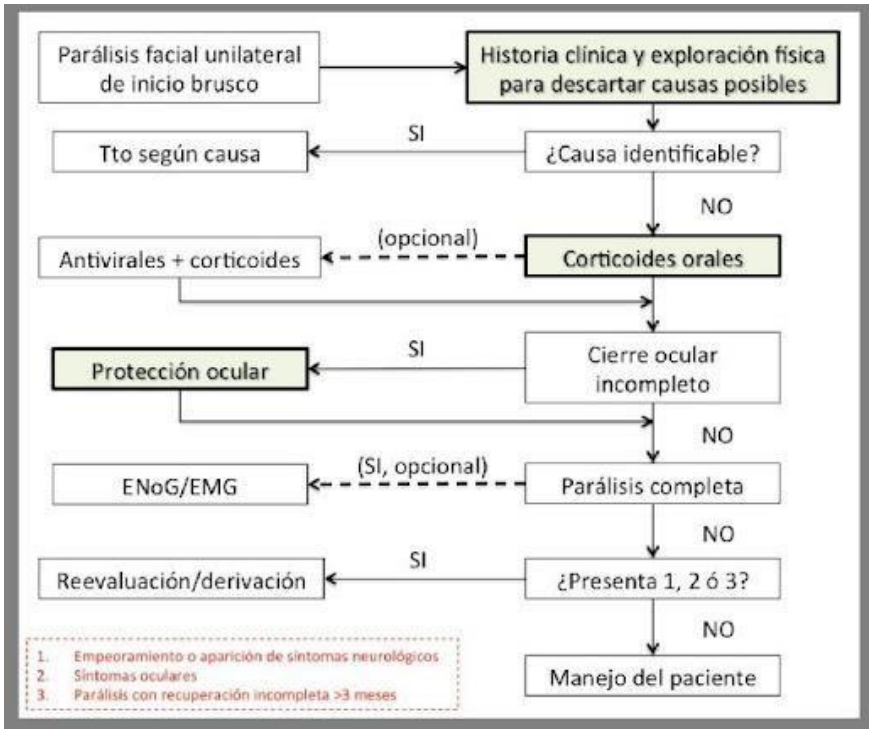

Fonte: Guia de pratica clínica para o manejo da paralisia facial de Bell, 2014.

Uma coisa interessante que acabei aprendendo só depois e que seria

Versão Final Homologada
08/12/2022 12:41

interessante aplicar na paciente em questão e em qualquer que se apresentasse com Paralisia de Bell é o Escore de House Brackmann que é um escore que permite ver o comprometimento e severidade do quanto o nervo facial está afetado na Paralisia de Bell.

No caso da paciente poderíamos classificar ela como Grau IV – disfunção moderada a severa no Escore de House-Brackmann.

Com relação ao tratamento, foi prescrito Prednisolona, um corticoide devido a que em estudos demostraram significativo aumento da recuperação completa em paciente que recebem a medicação. Também aconselhamos uso de colírio lubrificante no olho para proteção do olho afetado.

Diagnostico diferencial: Acidente cérebro vascular, Paralisia facial central, Síndrome Ramsay-Hunt, Paralisia traumáticas, Síndrome de Guillain-Barré, Paralisia facial secundaria a tumores.

Os pontos mais importantes que me deixaram esse caso foram: é fundamental conhecer diagnósticos diferenciais das doenças, Paralisia de Bell, o nervo facial e suas inervações, Escore de House-Brackmann, corticoides como tratamento em Paralisia de Bell.

2.2.9 Caso Clínico 9

Identificação: M.R.C, feminino, 46 anos, parda, casada, procedente e residente de Foz do Iguaçu.

Queixa principal: “Quero morrer”.

História da doença atual: Paciente trazida pelo SAMU, acompanhada pelo esposo no momento, relata que hoje compareceu na unidade devido a ideação suicida com planejamento de ingerir veneno para ratos, foi medicada e posteriormente liberada após umas horas. No período da noite retorna na mesma unidade relatando intensos pensamentos de morte, anedonia, chorosa na maior parte do tempo, humor deprimido, sensação de medo, nesses últimos meses tem perdido significativo peso e sofre constantemente de insônia. Marido relata que quase todos os dias paciente apresenta queixas de inutilidade e que todos esses sintomas se intensificaram nas últimas semanas.

Interrogatório sintomatológico: Nega febre, perda da consciência, sintomas urinários e outros sintomas.

História patológica pregressa: Hipertensão arterial sistêmica. Depressão diagnosticada há 1 ano e meio.

Versão Final Homologada
08/12/2022 12:41

Medicamentos de uso continuo: Sertralina 50 mg (3 comprimidos ao dia), Risperidona 1 mg (1 comprimido ao dia), Propanolol 40 mg (2 comprimidos ao dia).

História social: Nega alcoolismo e tabagismo. Nega alergia medicamentosa.

Exame físico:

Sinais vitais: T° 36 // FC: 105 // FR: 18 // PA: 145/80 // SPO2: 98%

Ectoscopia: REG, corada, hidratada, anictérica, acianótica, afebril no momento, eupneica em ar ambiente, taquicardica.

Aparelho neurológico: Glasgow 15/15, orientada em tempo e espaço. Agitação psicomotora. Pupilas isocóricas isofotorreagentes. Sem sinais de irritação meníngea. Força motora preservada em ambos membros superiores e inferiores.

Aparelho cardiovascular: Bulhas normofonéticas em 2 tempos, sem sopro audível, pulsos periféricos presentes e simétricos, TEC 3s.

Aparelho pulmonar: Murmúrios vesiculares universalmente audíveis presentes, sem ruídos adventícios. Sem uso de musculatura acessória, sem esforço respiratório.

Aparelho gastrintestinal: abdome plano, flácido. Ruídos hidroaéreos presentes em todos os focos de ausculta. Normotimpânico. Indolor na palpação superficial e profunda.

Não palpo massas ou visceromegalias. Sem sinais de irritação peritoneal.

Extremidades: Motricidade voluntaria e sensibilidade preservadas em ambos membros superiores e inferiores, tônus musculares sem alterações. Pulso pedial palpável e simétricos. Sem edemas. Panturrilhas livres, sem sinais de empastamento.

Hipótese sindrômica: Transtorno Depressivo.

Hipóteses diagnosticas: Depressão grave.

Analisando o caso: Paciente com humor deprimido na maior parte do dia, chorosa, diminuição do interesse, perda de peso, insônia, sentimentos de inutilidade e pensamentos recorrentes de morte era mais que obvio que a gente se encontrava com um diagnóstico de depressão. Segundo o Manual Diagnostico e Estatístico de Transtornos Mentais (DSM-V) estipula nove critérios para definir depressão, dos quais 5 devem estar presentes, sendo que 1 deles deve estar obrigatoriamente, já seja 1. Humor deprimido ou 2. Perda do interesse ou do prazer, por pelo menos 2 semanas.

Ao realizar anamnese na paciente, ela em todo momento encontrava-se chorosa, falando que esses pensamentos eram bastantes recorrentes e ela tinha muito medo de cometer algum ato. Minha surpresa foi que a mesma tinha comparecido na unidade pela manhã e foi dada de alta após receber medicação. Paciente me relata que ninguém fez nenhuma pregunta ao momento da anamnese pela manhã, só preguntaram

Versão Final Homologada
08/12/2022 12:41

se estava sentindo dor ou alguma outra queixa, ela se encontrava bastante chorosa no momento e o profissional nem preguntou o que estava acontecendo e nem voltaram para reavaliar ela, ao que ela achou que estava incomodando os profissionais e só queria ir voltar para sua casa para deixar de incomodar. Ou seja, para resumir ninguém tinha se importado com a paciente, nesse momento senti uma serie de sentimentos de decepção, tristeza, ao que segui fazendo minha anamnese e tentando ajudar o máximo possível aquela paciente que claramente estava atravessando por uma doença psiquiátrica grave.

Quadro 1 – Critérios Diagnósticos para depressão DSM V.

Presença de pelo menos cinco entre os nove critérios. Sintomas devem persistir por pelo menos duas semanas e um deles deve ser obrigatoriamente humor deprimido ou perda de interesse/prazer.
1. Humor deprimido na maior parte do dia, quase todos os dias, conforme indicado por relato subjetivo (p. ex. sente-se triste, vazio ou sem esperança) ou por observação feita por outra pessoa (p. ex., parece choroso) (**Nota**: em crianças e adolescentes, pode ser humor irritável). 2. Acentuada diminuição de interesse ou prazer em todas ou quase todas as atividades na maior parte do dia, quase todos os dias (conforme indicado por relato subjetivo ou observação). 3. Perda ou ganho significativo de peso sem estar fazendo dieta (por exemplo, mudança de mais de 5% do peso corporal em menos de um mês) ou redução ou aumento no apetite quase todos os dias. (**Nota**: em crianças, considerar o insucesso em obter o peso esperado). 4. Insônia ou hipersonia quase diária. 5. Agitação ou retardo psicomotor quase todos os dias. 6. Fadiga ou perda de energia quase todos os dias. 7. Sentimentos de inutilidade ou culpa excessiva ou inapropriada (que podem ser delirantes) quase todos os dias (não meramente autorrecriminação ou culpa por estar doente). 8. Capacidade diminuída para pensar ou se concentrar, ou indecisão quase todos os dias (por relato subjetivo ou observação feita por outra pessoa). 9. Pensamentos recorrentes de morte (não somente medo de morrer), ideação suicida recorrente sem um plano específico, tentativa de suicídio ou plano específico para cometer suicídio.

Activar V

Fonte: American Psychiatric Association (2014).

Ao realizar anamnese na paciente, ela em todo momento encontrava-se chorosa, falando que esses pensamentos eram bastantes recorrentes e ela tinha muito medo de cometer algum ato. Minha surpresa foi que a mesma tinha comparecido na unidade pela manhã e foi dada de alta após receber medicação. Paciente me relata que ninguém fez nenhuma pregunta ao momento da anamnese pela manhã, só preguntaram

Versão Final Homologada
08/12/2022 12:41

se estava sentindo dor ou alguma outra queixa, ela se encontrava bastante chorosa no momento e o profissional nem preguntou o que estava acontecendo e nem voltaram para reavaliar ela, ao que ela achou que estava incomodando os profissionais e só queria ir voltar para sua casa para deixar de incomodar. Ou seja, para resumir ninguém tinha se importado com a paciente, nesse momento senti uma serie de sentimentos de decepção, tristeza, ao que segui fazendo minha anamnese e tentando ajudar o máximo possível aquela paciente que claramente estava atravessando por uma doença psiquiátrica grave.

O protocolo de Rede de atenção psicossocial para abordagem do risco e das tentativas de suicídio do SUS, fala que diante dos sinais clínicos que a paciente apresenta ela deve ser abordada de forma correta sob o tema, tendo empatia, interesse, paciência, humanização e partir disso classificar para avaliar o risco de comportamento suicida.

Classificam-se em baixa, media e elevada urgência. As de baixa urgência: são pacientes em que há ideação suicida mais não há planejamento especifico e a intencionalidade é baixa. As de media urgência: são aqueles que apresentam um plano suicida, mais não tem acesso fácil aos meios para concretizá-los. As de elevada urgência: são aqueles em que há planejamento claro, em que há convicção, e poderia ser levado a cabo nos próximos dias ou horas.

A partir dessa classificação, eu classifiquei ela como elevada urgência. Tendo em vista que segundo paciente ela estaria decidida em levar a cabo ingerindo veneno para ratas que tinha acesso em casa. Se eles classificavam ela da mesma forma, segundo protocolo deviam de solicitar avaliação psiquiátrica imediatamente no setor da psiquiatria, mais em nenhum momento foi pedido essa avaliação, sendo que eles deram alta para paciente sem nenhum encaminhamento.

Outra ferramenta útil que poderia auxiliar no momento para avaliar o risco de suicídio é o escore SAD PERSONS que é utilizado especialmente no departamento da emergência:

Tabela 1 – Escore Sad Persons

ESCALA SAD PERSONS	CARACTERISTICA	PONTUAÇÃO
S	SEXO - MASCULINO	1

Versão Final Homologada
08/12/2022 12:41

A	IDADE - <19 ou >45	1
D	Depressão ou desesperança: depressão, diminuição do apetite, da concentração, do sono, do libido	2
P	Previa tentativa ou tratamento: Atendimento ambulatorial ou hospital psiquiátrico	1
E	Excesso de uso de álcool ou drogas: adição crônica ou uso frequente recente	1
R	Racionalidade ou perda	2
S	Separado, viúvo ou divorciado	1
O	Organização ou tentativa: Planejamento bem feito ou arriscado	2
N	Ausência de apoio total	1
S	Stated future intente: declarou intenção futura	2

Se paciente pontuar <5 pontos: ela pode receber alta com segurança; se pontuar entre 6 e 8: indica a necessidade de avaliação psiquiátrica; se pontuar >9: indica uma necessidade de internação psiquiátrica. Na minha soma paciente pontuava 8 pontos, ou seja, eu deixaria em observação e solicitaria encaminhamento para avaliação psiquiátrica, que é o que o protocolo estipula.

Versão Final Homologada
08/12/2022 12:41

Com a equipe da noite, decidimos medicar ela com acordo ao protocolo estipulado, monitorizamos ela, avaliamos a necessidade de contenção química e mecânica devido a que paciente estava colaborativa em certos momentos mais estava com bastante agitação psicomotora, optamos pela medicação Intramuscular: Haloperidol 5 mg/ml 1 ampola + Prometazina cloridrato 25 mg/ml 1 ampola 2 ML, e decidimos rapidamente solicitar avaliação do setor da psiquiatria do Hospital Municipal Padre Germano Luck (HMPGL). Além disso decidimos administrar enalapril de 20 mg devido a que paciente é hipertensa e não tinha feito uso de medicação em casa.

Em nenhum momento foi seguido o protocolo no período da manhã, tendo em vista que não foi classificada, escutada e nem tratada adequadamente, uma vez mais profissionais demostrando sua baixa empatia e humanização para paciente que precisam de ajuda psiquiátrica. Se eles tivessem sentado com a paciente, escutado ativamente, respeitar ela e o momento, tenho certeza que poderiam ter feito uma diferença na vida dessa pessoa. Eles a trataram como uma paciente que precisava ser tratada ambulatorialmente sendo que não era o caso nesse momento, ela estava precisando com suma urgência uma avaliação e ajuda.

Este foi um dos casos com que fiquei mais comovida, porque todos os dias vivenciava atitudes de desprezo com os pacientes psiquiátricos, alguns profissionais não praticam empatia nem respeito pelo outro, se não que tratam eles da forma mais rápida de modo que podam ser liberados e não ‘ocupar leitos de outras pessoas’. O esposo da paciente ao final me agradeceu e falou que ninguém em todo esse momento tinha falado para ela com respeito, nem explicado as coisas para ele, se não que deram ela de alta se nenhuma resposta sendo que ela precisava com suma urgência alguma resposta e ninguém foi capaz de procurar.

Como diagnostico diferencial: transtorno bipolar, esquizofrenia, transtorno da ansiedade, demência, hipoglicemia, síndrome de pós-confusão, anemia, uso de psicoestimulantes, uso de álcool, de drogas ilícitas, de opioides.

Esse caso me trouxe vários aspectos importantes nesse dia: Emergência psiquiátrica, depressão maior, estabilização de agitação psicomotora, ideação suicida, escuta ativa de um paciente com transtorno psiquiátrico, classificação de risco para ideação suicida, escala SAD PERSONS, empatia e humanização com paciente psiquiátrico, encaminhamento correto em hospital de referência.

2.2.10 Caso Clínico 10

Versão Final Homologada
08/12/2022 12:41

Como atividade formativa que pode ser incorporada ao relatório de urgência e emergência.

- Inspecionem os carrinhos de parada e as farmácias satélite das UPAS e do PS do Hospital Municipal e avaliem quais as drogas disponíveis para: analgesia, sedação e bloqueio muscular na intubação orotraqueal. E quais seriam as drogas ideais e diferença de custos.

Tabela 2 – Drogas na intubação orotraqueal.

Medicamento	**Apresentação**	**Valor**
Cetamina	50mg/ml frasco 10 mL	R$ 85,21
Etomidato	2 mL/mL Ampola 10 mL	R$ 19,56
Fentanil	0,05 mg/mL Ampola 5 mL	R$ 5,13
Fentanil	0,05 mg/mL Frasco/Ampola 10 mL	R$ 6,49
Lidocaína	2% Frasco 20 mL	R$ 3,97
Midazolam	5 mg/mL Ampola 3 mL	R$ 8,84
Midazolam	5 mg/mL Ampola 10 mL	R$ 16,17
Rocurônio	10 mg/mL Ampola 5 mL	R$ 31,27

Versão Final Homologada
08/12/2022 12:41

Suxametônio	100 mg Frasco	R$ 19,08

Fonte: Elaborado pela autora. Consultado no: Banco de preços em saúde do Governo Federal. Período: 01/04/2021 - 30/09/2021

- Faça uma pequena tabela contendo as seguintes colunas: nome da droga, dosagem do frasco, dose por kg de peso, indicações particulares ou contraindicações para determinados casos, dose calculada em ml para pacientes de 70-80 e 100kg.

Tabela 3 – Drogas utilizadas nas UPAs.

NOME	**DOSAGEM DE FRASCO**	**DOSE POR KG DE PESO**	**INDICAÇÕES**	**CONTRAINDICAÇÕES**	**DOSE EM ML (70-80 E 100KG)**
FENTANIL	500mcg**/**10 mL (50 mcg/ml)	1-3 mcg/kg em bolus	Síndrome coronariana, hemorragias intracranianas, hipertensão intracraniana.	Hipersensibilidade ao Fentanil.	**70-80 kg:** 4 – 4,5 mL **100 kg:** 6 mL
MIDAZOLAM	15mg/3ml-50mg/10ml	0,1-0,3 mg/kg	Sedativo, sedação prolongada, ação amnésica, anticonvulsivante.	Choque, depressão previa do SNC, hipotensão, insuficiência cardíaca.	**70-80 kg:** 4 – 5 mL **100 kg:** 6 mL
SUCCINILCOLINA	500mg/10ml	1,5 mg/kg	Relaxamento muscular e paralisia para realizar intubação de curta duração.	Lesão de neurônio motor superior, miopatia com elevação de CPK, hipercalemia, insuficiência renal.	**70-80 kg:** 10,5 – 12 mL **100 kg:** 15 mL

Fonte: Elaborado pela autora.

Versão Final Homologada
08/12/2022 12:41

2. 3 PROCEDIMENTOS REALIZADOS

2.3.1 Suturas: “As feridas que a mentira não cura, a verdade sutura”

Suturar era uma palavra que constantemente escutava nas práticas e até esse então nunca tive a oportunidade de realizar alguma sutura em alguma pessoa. No meu primeiro plantão na UPA Morumbi, sendo uma quarta feira, cheguei no plantão 7:00 am o qual já tinha uma quantidade grande de pacientes aguardando algum que outro procedimento, sendo as 8:00 da manhã chega um senhor por demanda própria, solicitando atendimento devido a um corte na mão direita com faca entre o dedo polegar e o índice, no momento o médico de plantão fala: ‘Shirley, você já aprendeu bastante na faculdade e o seu momento de colocar em pratica os conhecimentos, o mão do senhor é todo seu para suturar’, nesse momento senti medo e emoção, medo porque eu nunca tinha feito e não queria que nada desse errado, emoção porque eu anelava suturar. Uma vez com a permissão do médico, comecei a realizar os passos para suturar com auxílio de uma enfermeira (no momento ela não queria que realize o procedimento devido a que eu ‘estava muito nova para que o médico me deixe ao comando da sutura’ sem ouvir os comentários negativos de parte dela, continuei o meu trabalho), primeiramente comecei a avaliar a ferida do paciente, uma ferida de aproximadamente 5cm, avaliei se não tinha algum tecido dentro da ferida e se a bordas eram regulares para voltar a unir elas, também solicitei ao paciente fazer movimentos da mão para confirmar se a força motora e a parte vascular estiveram preservadas, ao finalizar esses passos, fiz um correto lavado de mãos, logo comecei a calçar as Equipes de Proteção Individuais (EPIs), a ferida já se encontrava limpa devido a que a enfermeira tinha feito uma limpeza nela, mesmo assim realizei assepsia novamente na ferida com Clorexidina (sabão) ao 2% e Soro Fisiológico, começo aspirando à anestesia e logo a realizar os botões anestésicos, sempre aspirando antes para ter seguridade de não ter pegado vasos sanguíneos, o médico nesse dia me ensinou que a anestesia deve ir por dentro da ferida, nas bordas, seguido o conselho realizei dentro da ferida e prossegui para a sutura, utilizando o fio nro. 3-0 e kit de sutura disponível, realizei os pontos simples não contínuos e foi fechada a ferida com êxito. No momento de acabar foi uma mistura de emoções, tanto de felicidade, emoção e gratidão com o médico pela permissão de deixar eu realizar minha primeira sutura. Logo após fiz a história clínica do paciente e realizei receita para ele, dando assim antibióticos (ATB), antiinflamatórios. O paciente ficou muito

Versão Final Homologada
08/12/2022 12:41

agradecido com a equipe e foi para casa.

Novamente numa quarta-feira, estava de plantão na UPA Samek, ao ser 7:00 am cheguei e me apresentei aos médicos de plantão da sala amarela e da sala vermelha, na primeira hora da manhã fiquei na sala amarela, avaliando pacientes e trocando condutas com o médico, logo após no horário da tarde fiquei na sala vermelha com o médico de plantão, ele também era encargado pela sala de procedimentos, nesse momento ele falou ‘a sala de procedimentos vai ser toda sua, qualquer caso de sutura que chegar você tem minha permissão de realizar’ logo após, ele me levou na sala de procedimentos e conversou com a enfermeira, apresentando-me e explicando para ela que eu seria a encargada de realizar os procedimentos dessa sala, mais sempre com auxilio dele se houver casos mais graves. Nesse dia, realizei aproximadamente 15 suturas, uma traz outra, fiquei na verdade muito contenta e agradecida com o médico e com a enfermeira, devido a que graças a ele consegui realmente aperfeiçoar minha pratica em sutura. Uma das suturas que realizei nesse dia foi a uma criança de 6 anos de idade, que tinha caído e cortado no compartimento extensor do punho esquerdo, no momento me senti um pouco com nervos, devido a que nunca suturei criança e ela se mostrava um pouco ansiosa e chorosa, conversei com a criança explicando o mais simples possível o que seria feito, no momento ela aceito, realizei novamente os passos para suturas, avaliando o corte e as bordas, realizei correto lavados de mãos, limpei a zona de ferida e comecei com os botões anestésicos, nesse momento a criança começou a chorar e movimentar muito o braço, porque estava com medo, pedi auxilio para o pai da criança, junto com a enfermeira eles seguraram a criança e realizei anestesia, uma vez realizada pergunte se ainda ele sentia dor, e ele me falou ‘agora você pode fazer tia, eu já no sinto nada no braço’ foi um momento de riso com os demais, e comecei a suturar, o médico no momento me falou para realizar ponto continuo, que seria mais rápido e menos desconforto para o paciente, realizei os pontos e a criança falou que não sentiu nada. Realizei história clínica e receita para o paciente.

E assim sucessivamente, o que mais tive oportunidade de realizar em todos os plantões foram diversas suturas, foi um dos procedimentos que mais gostei de aprender e de fazer continuamente. Não passava um só dia de plantão que não realiza-se várias suturas no dia, especialmente na UPA João Samek.

Versão Final Homologada
08/12/2022 12:41

2.3.2 Retirada dos pontos

Numa sexta feira, de plantão na UPA Samek, fiquei com a medica de plantão na sala vermelha e na sala de procedimentos, chega uma paciente na sala de procedimentos, solicitando atendimento, devido a uma possível infeção do local da sutura, 8 dias atrás ela foi para a UPA a causa de uma mordida de cachorro, o qual suturaram em 3 partes no abdome especificamente no hipogástrio e parte do flanco direito, o primeiro com 3 pontos, o segundo com 4 pontos e o terceiro é mais grande com 9 pontos. A paciente relata ter seguido o tratamento bem certinho e fazer limpeza como lhe falaram e não sabia o que estava acontecendo, tanto que foi na UBS e falaram para ela voltar no local em que foi feito a ferida porque eles eram os responsáveis (no qual fiquei pensando o porquê o profissional da UBS não tentou resolver essa infecção), quando a gente foi avaliar o local da ferida junto com a medica, notamos o local, totalmente infetado, hiperemiado, com presença de pus saindo da ferida, nesse momento a médica me falou ‘você vai retirar os pontos dela e vai drenar essa infecção’, com toda a predisposição do mundo, me paramentei, realizei uma assepsia do local, solicitei para o enfermeiro uma folha de bisturi e pinça para retirar os fios, com paciência consegui retirar todos os pontos, devido a que a paciente ela era uma pessoa ansiosa, preocupada, mais no final deu tudo certo. Logo após, começamos a drenagem do local, pressionamos para ver se havia saída de alguma coisa, o qual não houve saída de nada, então a médica solicitou um exame de imagem Raio X para olhar o que tinha a paciente nessa área.

2.3.3 Coleta de gasometria arterial

Num dia de plantão na UPA Samek, dia sábado de madrugada, aproximadamente na 5:00 am o médico de plantão solicito colher gasometria arterial, o qual me falou se não queria realizar a coleta, o qual feliz respondi que sim, fui até a paciente e comecei com o procedimento, solicitei o material necessário que utilizaria e comecei, coloquei luva, realizei limpeza do local da punção com algodão e álcool, heparinizei a seringa com agulha (rosa), troquei de agulha (rosa para cinza de menor calibre), palpei o pulso com a mão esquerda, nesse caso utilizamos o radial, ao sentir o pulso, com a mão direita, inseri a agulha em um ângulo de 30 graus logo em baixo do local de onda foi palpado o pulso, introduzimos a agulha lentamente até que o sangue arterial flua, uma vez fluida a

Versão Final Homologada
08/12/2022 12:41

sangue aspirei 3 ml, retirei a agulha e comprimi imediatamente com algodão o local, logo coloquei nos frascos com o nome da paciente e foi enviado para o laboratório.

2.3.4 Cateterismo vesical de demora feminino

Um dia plantão na UPA Morumbi, estava colhendo a história clínica de uma paciente que tinha chegado por dor lombar e com queixa de não conseguir realizar diurese corretamente e que sentia muita dor no baixo ventre. Nesse momento o médico pediu para fazer exames e o cateterismo vesical, perguntou se queria realizar a passagem de um cateterismo vesical de demora, o qual feliz acetei devido a que era uma coisa que sempre observava mais nunca realizei, nesse momento comecei a preparar os materiais junto com o enfermeiro que estava como ajudante. Utilizamos o cateter de Foley com duplo lumen de 16 Fr testado com a seringa de 20ml, coletor de urina sistema fechado, seringas de 20 ml, agua destilada, anestésico em gel, antisséptico degermante, antisséptico aquoso, luvas estéril e de procedimento, gazes, fitas e o kit de sondagem que inclui cuba rim, pinça cheron, campo estéril, cúpula.

Nesse primeiro momento, acomodei todos os materiais e deixei pronto os que utilizaria junto com auxílio do enfermeiro, seguido expliquei a paciente o que será realizado por mais que ela não esteja entendendo ao 100%, fiz um correto lavado de mãos e me paramentei com o EPI (luvas, avental, mascara), o enfermeiro já posicionou a paciente em posição decúbito dorsal com pernas afastadas, joelhos fletidos e pés apoiados sobre a cama e sempre cobrindo a área que não está sendo manuseada. Seguidamente comecei a fazer a higienização, a área perineal e genital com a clorehexidina e as gazes na pinça de Cheron, sempre de adentro para fora, e nunca fazendo contato a área perineal com a genital.

Seguidamente, abrimos o kit de cateterismo vesical com técnica antisséptica nunca devemos apoiar eles para não contaminar, colocamos lubrificante/anestésico na gaze estéril e passamos pelo cateter, logo seguidamente passamos o cateter na genitália da paciente abrindo os grandes e pequenos lábios, introduzimos mais 3 a 4 cm, após a urina começar a fluir a fim de assegurarmos o balão, insuflamos com agua destilada recomendada que geralmente é de 20 ml, , tracionamos delicadamente até encontrar resistência e conectamos ao sistema coletor e fixamos o cateter na face interna da coxa do paciente. Após o termino, realizei higienização adequada

Versão Final Homologada
08/12/2022 12:41

e o médico registro o procedimento no prontuário.

2.4 QUESTÃO PROBLEMA

Quando me adentrei mais profundamente nos serviços da saúde pública comecei a vivenciar experiências cotidianas que a sociedade vinha atravessando e que realmente merecem ser levados em consideração para ter uma melhoria nesse sistema.

Uma das coisas mais chocante que convivia dia a dia era o mau trato que alguns pacientes sofriam, a falta de empatia e sob tudo a pouca humanização por parte de alguns médicos e enfermeiros para os pacientes, isso me deixava sempre abatida, muitas vezes os pacientes não sabiam como explicar às coisas para o médico e nesse momento o médico até começava a perder a paciência com eles e falava que isso não era importante ou que eles acabavam inventando coisas para ir no atendimento ou tinha situações que as pessoas não compreendiam o que o médico lhe queria dizer e eles falavam com som alto que não iriam repetir várias vezes as mesmas coisas, em vários momentos eu tentava explicar para eles com palavras simples o que os médicos queriam dizer ou quais eram os passos a serem seguidos.

Todos os dias nos plantões presenciando aquelas cenas me perguntava a se mesma, porque eles não praticavam nenhum segundo a humanização? Tendo vista que a humanização é a aproximação do profissional com o seu paciente, dando assim a possibilidade a cada indivíduo para se reconhecer e se identificar como ser humano e como profissional fazer que eles se sintam integrados e importantes na sociedade.

Mais ao invés de se destacar a humanização, o interesse, a empatia, acabava levando destaque a desumanização, desinteresse e múltiplas falhas que acabavam falando mal do profissional, deixando mal o serviço e sob tudo falha na resolução do problema dos pacientes. Não era garantido o conforto e um atendimento com qualidade ao paciente, estando no lugar do paciente me sentia totalmente desrespeitada. Cada paciente além só de buscar atendimento, eles buscam segurança, respeito, apoio e sob tudo humanização por parte dos profissionais, e isso começa desde o acolhimento até a consulta médica.

A medida que a desumanização vem tornando força e aproveitando nossa estadia nos serviços hospitalares podemos criar projetos que incluam a pratica da humanização em todos os ambientes e com todas as pessoas que envolvem os serviços.

Desde 2003 foi criada a Política Nacional de Humanização (PNH) deve se

Versão Final Homologada
08/12/2022 12:41

fazer presente e inserida nos programas do SUS. Pretende-se construir um SUS humanizado, comprometido com a defesa da vida, valorizando os diferentes sujeitos no processo de produção à saúde. Com a implantação deste novo modelo de assistência, o que se espera é uma mudança nos modelos de atenção à saúde, tendo em foco as necessidades do cidadão, se propõe também que o SUS seja mais acolhedor, ágil e mais resolutivo. (MINISTÉRIO DA SAÚDE, 2009)

Como todo problema deve ter uma solução, devemos procurar em conjunto com a PNH e com ideias particulares elaborar um projeto que inclua medidas que possam ser levadas em conta no dia a dia sob humanização no contexto hospitalar e de maneira que isso possa ser uma oportunidade de melhorar o serviço, priorizar o serviço prestado e vivenciar uma realidade totalmente diferente da atual.

Projeto: Humanização é a base de tudo.

- Objetivos:

1. Envolver no projeto a: recepcionistas, enfermeiros, técnicos, médicos, acadêmicos de medicina, limpadores, encarregados da cozinha, auxiliares, demais colaboradores do serviço hospitalar e os usuários do serviço;
2. Importância de compromisso com a organização do serviço e de preservar valores da vida como a ética, o respeito, a honestidade, a humanização;
3. Avaliar aspectos positivos e negativos para resolução de falhas no serviço;
4. Comunicação clara entre os envolvidos e o serviço, visando uma organização, convivência estável, favorecendo o ambiente de trabalho e melhor desenvolvimento do serviço;
5. Treinamento continuo de pratica sob humanização, podendo ser utilizado diferentes formas (praticas diárias com si mesmo, capacitações direcionadas com pessoas capacitadas em ensinar, lembretes nos serviços, construção coletiva de atitudes que podam melhorar essa falha);
6. Motivação por parte do serviço aos envolvidos de forma que eles podam desenvolver comprometimento com o usuário;
7. Avaliar constantemente se o que está sendo feito está contribuindo de maneira positiva no serviço.

Versão Final Homologada
08/12/2022 12:41

Figura 9 – A Humanização é a base de tudo

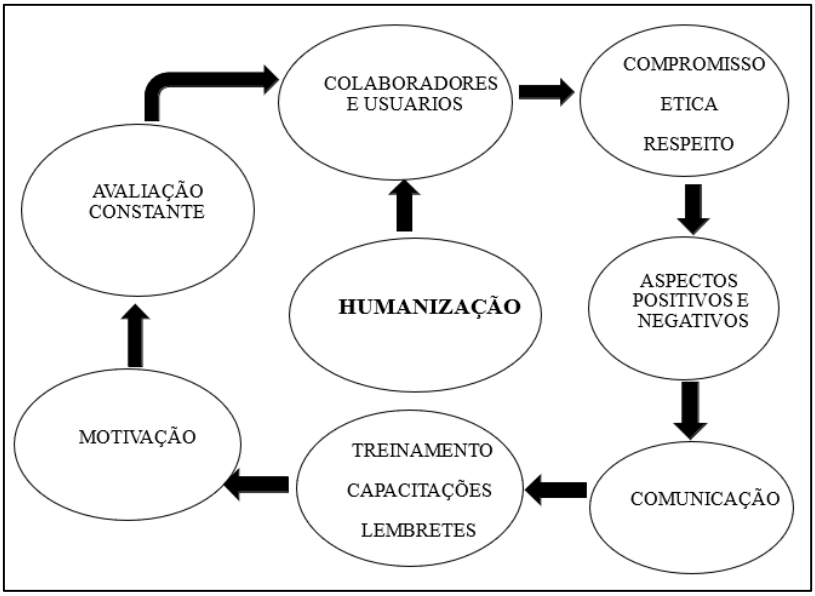

Fonte: Elaborado pela autora.

2.5 VIVÊNCIAS DURANTE A PANDEMIA PELA COVID-19

Quando em dezembro de 2019 foi anunciado o primeiro caso de SARS COVID 19 jamais pensei que meses após esse anuncio do primeiro caso teríamos que estar em nossas casas, longe um do outro para que não haja contato e não seja propagado o vírus. No Paraguai a quarentena começou na segunda semana de março mais não imaginei que junto com ela poderia trazer consigo mesmo uma série de problemas, já seja na saude física, doenças graves, afetar o psicológico de uma pessoa e começar a separar as famílias.

Nesse primeiro ano só fiquei agradecendo ao Senhor devido á que minha família e eu não pegamos o COVID-19 devido aos cuidados extremos que cada um tinha, a 300km de Cidade do Leste temos uma chácara onde fizemos um resguardo correspondente para poder cuidar um do outro, só em caso de necessidade íamos ao mercado, farmácias ou locais necessários, geralmente minhas irmãs ou eu fazíamos essas atividades, devido a que não queríamos expor aos nossos maiores (pais e avós) a essas atividades porque tudo era muito confuso nesse momento.

Com o passar do tempo particularmente comecei a sentir diferenças consigo mesma, mal-estar geral, sintomas afetivos, estresse, que cada dia aumentava com a separação dos seres queridos, essa perda de liberdade, esse medo de sair e ser contagiada e mesmo a falta de informação que se tinha sobre o assunto, podia sentir como

Versão Final Homologada
08/12/2022 12:41

cada dia tinha essa preocupação excessiva, dificuldade para realizar atividades cotidianas, falta de sono.

Uma das coisas que mais apresentei nesse tempo foi a insônia severa, devido ao medo que sentia, tinha dias que eu só ficava pensando em que aconteceria se o COVID chegara na minha família e levava alguns deles, nesses pensamentos eu tinha muita angustia e por momento só ficava chorando por horas na noite, geralmente não contava pra ninguém devido a que pensava que isso não seria importante as pessoas saberem disso, por momentos ficava pensando que também era um erro não falar com ninguém porque eu sabia que eu queria desabafar com alguém mais eu tinha na cabeça que não tinha que preocupar ninguém com isso. Como medida alternativa ao meu desespero procurava coisas que me tranquilizassem como ler alguma passagem da bíblia e sempre funcionava para mim, ou procurava fazer alguma caminhada ou mesmo yoga que foi algo que descobri que me ajudo muito, aqueles minutos meditando foi de grande importância na minha vida porque sentia que a paz voltava na minha vida. Em momentos de desesperos realizava alguma dessas atividades e tratava de pensar que todo estaria bem no dia de amanhã.

3. CONSIDERAÇÕES FINAIS

Com a finalização deste relatório, é possível observar como foi construído cada parte com análise e discussão de parâmetros importantes durante o módulo de Urgência e Emergência, permite também visibilizar o empenho que coloquei e o desempenho que logrei ao longo deste modulo e como cada cenário foi de grande aprendizado para acrescentar com minha vida acadêmica e profissional futuramente, pude notar como fui crescendo dia a dia, aprendendo e colocando em pratica os conhecimentos que adquiri ao longo desses anos acadêmicos.

Consegui entender como o modulo de Urgência e Emergência é um dos módulos mais desafiadores e nos faz entender que sempre devemos procurar aprender um pouco mais todos os dias e absorbe nosso máximo de conhecimento para poder agir com segurança e dedicação todos os dias frente a cada paciente.

Agradeço porque tive a oportunidade de vivenciar a Rede de Urgência e Emergência e conhecer profundamente como ela é aplicada todos os dias nos diferentes serviços, na maior parte delas os casos eram resolutivos sem muitas falhas e isso me trazia satisfação, mais convivendo dia a dia nos plantões, com as pessoas e com o serviço, é

Versão Final Homologada
08/12/2022 12:41

notável ainda a falha que se tem e o quanto ainda devemos de melhorar para chegar a mudar à vida das pessoas que precisam da gente. É necessário fazer entender que se precisa de esforços imensos para poder dar uma capacitação de humanização, empatia e uma correta avaliação por parte dos demais profissionais.

Estou profundamente agradecida com o modulo, com a Professora, com o serviço, com os profissionais e com os pacientes, que dia a dia foram me ensinando coisas incríveis e isso favoreceu de uma forma implacável na minha formação acadêmica e futura profissional. Presencie e aprendi momentos importantes numa sala de emergência e até contribui para fazer diferença em alguns casos e isso me cheia de satisfação.

Culmino com uma frase que meu pai falava quase todos os dias para mim e me ajudou a enfrentar várias situações cotidianas: “se você quer alcançar alguma coisa, você deve ir atrás disso, porque ninguém vai fazer por você”.

Versão Final Homologada
08/12/2022 12:41

REFERÊNCIAS

AGOSTINHO, M. R.; ROMAN, R. (Org.). **Protocolo de encaminhamento para urologia adulto**. Porto Alegre: TelessaúdeRS-UFRGS, 2018.

AMERICAN PSYCHIATRIC ASSOCIATION. **Manual diagnóstico e estatístico de transtornos mentais: DSM-5.** 5. ed. Porto Alegre: Artmed, 2014.

Araujo, S. et al. **Parálisis fácil unilateral: aspectos clínicos y principales tratamientos.** Brazilian Journal of Health Review, v. 28, n. 2, 2020.

ATLS. American College of Surgeons. Committee on Trauma. 10 edition. United States:2018. **Advanced trauma life support program for doctors.** American college of surgeons.

BRASIL. Ministério da Saúde. Secretaria de Atenção à Saúde. **Manual de diagnóstico e tratamento de acidentes por animas peçonhentos**. Brasilia: DF, 2001.

BRASIL. Ministério da Saúde. **Política Nacional de Humanização: a humanização como eixo norteador das práticas de atenção e gestão em todas as instâncias do SUS.** Brasília (MS); 2004.

BRASIL. Ministério da Saúde. Secretaria de Atenção à Saúde. **HumanizaSUS: documento base para gestores e trabalhadores do SUS**. Brasília: MS, 2006.

BRASIL. Ministério da Saúde. Secretaria de Atenção à Saúde. **Protocolo clínico e diretrizes terapêuticas: epilepsia.** Brasília: Ministério da Saúde, 2013.

BRASIL. Secretaria de Vigilância em Saúde. Departamento de Vigilância das doenças transmissíveis. Coordenação geral de Doenças Transmissíveis. Coordenação geral do Programa Nacional de Imunizações. **Ofício Circular nº 02 de 2014 - CGDT.** Brasilia: DF, 2014.

BRASIL. Ministério da Saúde. Secretaria de Atenção à Saúde. **Guía para o uso de Hemocomponentes**. Brasilia: DF, 2015. 136 p.

BRASIL. Ministério da Saúde. Secretaria de Atenção à Saúde. **Manual do pé diabético: Estratégias para o cuidado da pessoa com doença crônica.** Brasília: Ministério da Saúde, 2016.

BRASIL. Ministério da Saúde. Secretaria de Atenção à Saúde. **Acidentes ofídicos**. Brasilia: DF, 2021.

Burihan, M. Júnior, W. **Consenso no Tratamento e prevenção do pé diabético.** Sociedade Brasileira de Angiologia e Cirurgia vascular. Rio de Janeiro: Guanabara, 2020.

Código de Ética Médica (CEM). Resolução nro. 2.217/2018. Brasília. CONSELHO FEDERAL DE MEDICINA (CFM - Brasil).

Versão Final Homologada
08/12/2022 12:41

Colonia, Alemania: Instituto de Calidad y Eficiencia en la Atención de la Salud (IQWiG); 2006. **Erisipela y celulitis: descripción general.** [actualizado el 22 de febrero de 2018].

CONSELHO FEDERAL DE MEDICINA: RESOLUÇÃO CFM nº 2.077/14. Brasil:2014. 20 p.

Costa de Brito, NF. **Diagnóstico e tratamento da depressão: Protocolo clinico.** Hospital universitário Walter Cantídio, 2018.

ELIAS a. Giraldo , MD, MS. **Visão geral do acidente vascular cerebral.** California University of Science and Medicine School of Medicine, MAR 2017.

Guidelines for the early management of patients with acute ischemic stroke regarding endovascular treatment: a guideline for healthcare professionals from the American Heart Association/American Stroke Association. Stroke. 2015 Oct;46(10):3020- 35.

Haddad JM, Fernandes DA. **Infecção do trato urinário.** Protocolo Febrasgo – Ginecologia. São Paulo: nº 63, 2018.

HARZHEIM, E.; AGOSTINHO, M. R.; KATZ, N. (Org.). **Protocolos de encaminhamento para psiquiatria adulto.** Porto Alegre: Secretaria Estadual da Saúde do Rio Grande do Sul; TelessaúdeRS-UFRGS, 2016.

HERRERA, Manuel et al. Evaluación y manejo de primera crisis epiléptica. **Rev Med Hered**, Lima, v. 31, n. 4, p. 274-282, oct. 2020.

LOUIS, E.D; MAYER, S.A; ROWLAND, L.P. Merritt – **Tratado de Neurologia.** 13ed. Rio de Janeiro: Guanabara Koogan, 2018. p 743 – 744.

Michael Y, Shaukat NM. **Erisipela.** [Actualizado el 11 de agosto de 2021]. En: StatPearls [Internet]. Treasure Island (FL): StatPearls Publishing; 2021 enero.

Ministério da Saúde. **Estratégias para o cuidado da pessoa com doença crônica: diabetes mellitus.** Brasília: Ministério da Saúde, 2013.

Ministério da Saúde. **Manual Instrutivo da Rede de Atenção às Urgências e Emergências no Sistema Único de Saúde (SUS)**. Brasil: Ministério da Saúde, 2013. 86 p.

Ministério da Saúde. **Programa Nacional de Humanização da Assistência Hospitalar**. Brasília: Ministério da Saúde, 2001. 60 p.

Morata Alba J, Morata Alba L. **Hematúria macroscópica: que puede esconder?** Rev Pediatr Aten Primaria. 2019;21; e71-e75.

Pereira da Silva, M. Salomé, G. Resende, M. **Manual de prevenção pé diabético.** Pouso Alegre: Univas, 2017.

Versão Final Homologada
08/12/2022 12:41

Powers WJ, Derdeyn CP, Biller J, Coffey CS, Hoh BL, Jauch EC, Johnston KC, Johnston SC, Khalessi AA, Kidwell CS, Meschia JF, Ovbiagele B, Yavagal DR; American Heart Association Stroke Council. 2015 American Heart Association/American Stroke Association Focused Update of the 2013.

Quevedo, J. Carvalho, A.F. **Emergências Psiquiátricas**. Porto Alegre: Artmed, 2014.
MARTINS, H.S. **Medicina de emergências: abordagem prática**. 12 ed. Barueri – SP. Manole, 2017.

Quevedo J, Da Silva AG. **Depressão: teoria e clínica**. Porto Alegre: Artmed; 2013.

Reggio, E. Danilovic, A. Tustum, F. **Litíase urinaria: investigação diagnostica.** Sociedade Brasileira de Urologia, 2019.

Saborio, I.E. Villalobos, D. Bolaños, C. **Abordaje de la paralisi de Bell: diagnóstico y tratamiento.** Revista Medica Sinergia, v. 4, n. 6 – junio 2019.

Scheffer IE, Berkovic S, Capovilla G, Connolly MB, French J, Guilhoto L. **Classificação ILAE das epilepsias**: documento de posição da Comissão de Classificação da ILAE e Terminologia.
Epilepsia. 2017; 58: 512-21.

VELASCO, Irineu Tadeu; MARTINS, Herlon Saraiva. **Medicina de emergência: revisão rápida.** 1. Ed., Barueri: Manole, 2017.

WENCESLAU, L. G. C. et al. **Paralisia facial periférica: atividade muscular em diferentes momentos da doença.** CoDAS, v. 28, n. 1, São Paulo, 2016.

Versão Final Homologada
08/12/2022 12:41